

Invasive Laserblutbehandlung

Fallberichte aus der Praxis

Anfang des Jahres 2006 hatte der Autor als erster Arzt Österreichs die Möglichkeit, die neue Behandlungsform der invasiven Laserblutbehandlung in der Praxis zu testen. Eingesetzt wurde diese neue Methode bei Patienten, denen durch herkömmliche Therapien bislang noch nicht geholfen werden konnte.

Dr. med. Peter Aluani/Feldkirchen

■ Mit der neuen Behandlungsmethode wurden mittlerweile erstaunliche Ergebnisse erzielt, einerseits mit Hinblick auf die Verbesserung von Leber- und Cholesterinwerten, aber insbesondere hinsichtlich der Schmerztherapie von Problempatienten. Hierbei wurde die invasive Laserbehandlung entweder zusätzlich zur Akupunktur oder als alleinige Behandlungsmethode eingesetzt. Therapiert wurden Patienten mit Kopfschmerzen, Trigeminusneuralgie, Postzosterneuralgie sowie neuropathischen Schmerzen nach BS-Operation. Darüber hinaus wurde die neue Methode an Patienten mit Multiple Sklerose oder mit erhöhten Leberwerten behandelt. Bei einem der Patienten wurde darüber hinaus Hepatitis C diagnostiziert. Allergien, Hörsturz, Augenvenenthrombose, muskulärer Schiefhals, Tinnitus und Tubenkatarrh erschienen ebenfalls auf der Liste der zu behandelnden Problemfälle. Im Zuge der Behandlung wurde deutlich, dass besonders die Schmerzpatienten, Patienten mit immunologischen Problemen und vor allem Patienten mit Durchblutungsstörungen besonders gut auf die Therapie ansprachen.

Fallbeschreibungen

Patientin mit Hörsturz

Bei einem plötzlich aufgetretenen Hörsturz im linken Ohr wurde die Patientin zur konservativen Therapie an eine HNO-Abteilung verwiesen. Die Diagnose mittels Audiogramm ergab bei der Aufnahme: re. Normakusis, li. Schallempfindungsschwerhörigkeit mit einem Hörverlust in den tiefen Frequenzen von 55 dB, im mittleren Tonbereich von 10 bis 20 dB und Abfall auf 3 kHz mit einem

Hörverlust bis 30 dB. Zum Zeitpunkt der Entlassung zeigte sich eine geringe Besserung des Hörvermögens. Daraufhin begann eine Akupunkturtherapie, wobei eine kombinierte Ohr- und Körperakupunktur durchgeführt wurde. Nach zwei Sitzungen war der Zustand noch unverändert. Daher wurde parallel zur Akupunkturtherapie eine Laserblutbestrahlung durchgeführt. Bereits nach der zweiten Bestrahlung gab die Patientin an, ein „Knacksen“ im Ohr gespürt zu haben, woraufhin sie plötzlich wieder fast normal hören konnte. Die folgende Kontrolle im Krankenhaus ergab folgenden Audiometriebefund: links nahezu Normalisierung des Hörvermögens im Hoch- und Mitteltonbereich und Besserung des Hörvermögens im Tieftonbereich um 20 dB. Insgesamt wurden sieben Akupunktursitzungen und zehn Laserblutbestrahlungen im Zeitraum von vier Wochen durchgeführt. Nach Abschluss der Behandlung war die Patientin beschwerdefrei, das heißt, kein Tinnitus und ein subjektiv normales Hörvermögen. Auch die Audiometriekontrolle beim Facharzt war völlig normal.

Patient mit Augenvenenthrombose

Der 50-jährige Patient gab an, plötzlich auf einem Auge schlechter sehen zu können. Die Untersuchung in einer Augenklinik ergab folgenden Befund: Papille im linken Auge toto geschwollen, peripapillare Blutungen, Makula-Ödem, superiore Blutungen, periphere Blutungen nasal, temporal und vor allem superior. Daraufhin wurde er mit Vasonit (Pentoxifyllin) behandelt. Circa zwei Wochen später wurde eine erneute Kontrolle vorgenommen, die jedoch einen unveränderten Befund ergab. Unmittelbar nach dieser Kontrolle wurde mit der invasiven Laserblutbehandlung begonnen. Nach weiteren zwei

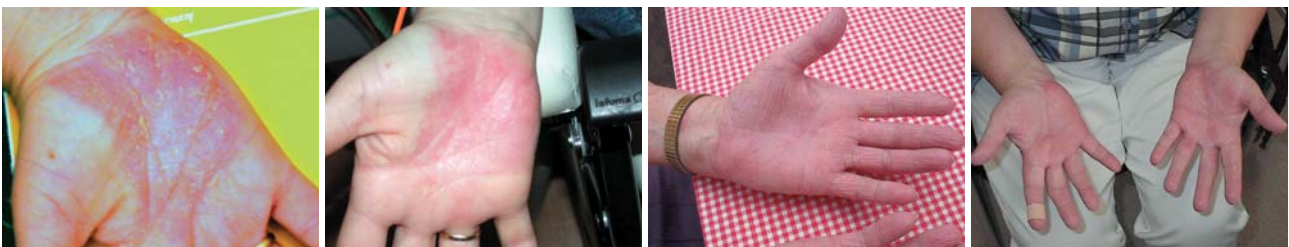

Abb. 1 und 2: Patientin mit undifferenzierter Spondylarthropathie, Parapsoriasis en plaque im Bereich der Hände vor und nach Behandlung mit dem invasiven Laser. – **Abb. 3:** Zustand vor der Lasertherapie. – **Abb. 4:** Zustand nach der Lasertherapie.

Wochen erfolgte eine Kontrolle an der Augenklinik mit dem Ergebnis, dass sich der Visus von 0,2 auf 0,5 gebessert hatte. Nach drei Wochen war die Laserblutbehandlung mit insgesamt zehn Sitzungen beendet. Zwei Wochen nach Ende der Behandlung hatte der Patient einen Visus von 0,8 und zwei Monate nach der Behandlung war das Sehvermögen wieder völlig normalisiert.

Patientin mit undifferenzierter Spondylarthropathie, Parapsoriasis en plaque im Bereich der Hände

Bei dieser Patientin traten in der letzten Zeit immer wieder unangenehme Bläschen im Bereich der Hand auf, welche nur mit Kortison, bei leichterer Ausprägung auch mit Tacrolimus (Elidel® oder Protopic®), behandelbar sind. Aufgrund des gehäuften Auftretens der störenden Bläschen wurde eine Laserblutbestrahlung vorgenommen. Nach einer Bestrahlungstherapie von insgesamt zehn Sitzungen zu je 15 Minuten, mit rotem und grünem Laserlicht, war eine deutliche Verbesserung der Symptomatik zu verzeichnen. Auch sechs Monate nach der letzten Behandlung trat keine erneute Verschlechterung ein. Die Patientin verwendet mehr Hautpflege und benötigt keine Kortisoncreme mehr (Abb. 1).

Patientin mit therapieresistenter Trigeminusneuralgie im zweiten Trigeminusast nach Zahnoperation

Trotz einer circa fünfmonatigen medikamentösen Therapie mit Opiaten und Lyrica®, dem derzeit wirksamsten

Antiepileptikum zur Behandlung von neuropathischem Schmerz, konnte bei einer 32-jährigen Patientin keine ausreichende Schmerzreduktion erzielt werden. Die Patientin hatte bereits einen Termin für eine Sondenimplantation zur Elektrostimulation im Bereich des Rückenmarks. Um diesem Schritt vorzubeugen, wurde zunächst eine kombinierte Behandlung mit Ohrakupunktur und invasiver Laserblutbestrahlung durchgeführt. Bereits nach den ersten drei Behandlungen konnte eine Beschwerdefreiheit unter der laufenden Medikation erreicht werden. Schrittweise konnten zunächst die Opiattherapie und folgend die Antiepileptika abgesetzt werden. Nach weiteren zehn Akupunkturbehandlungen und zwölf Laserblutbestrahlungen, grün und rot kombiniert war die Patientin ohne Medikamente beschwerdefrei. Dies hält nach eigener Aussage auch sechs Wochen nach Abschluss der Behandlung an. ■

■ KONTAKT

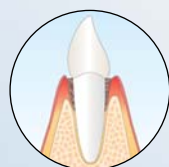
Dr. med. Peter Aluani

Arzt für Allgemeinmedizin
Vorstandsmitglied, Referent und Ausbilder der ÖGKA
Triesterstr. 32, A-8073 Feldkirchen
Tel.: +43-316/29 32 10, Fax: +43-316/29 32 10-14
E-Mail: ordination@aluani.at

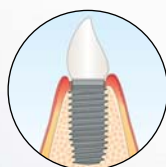
ANZEIGE

HELBO Photodynamic Systems

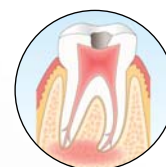**> 99% Bakterienreduktion
– ohne Nebenwirkungen!**



Parodontitis



Periimplantitis



Endodontitis

mit der **antimikrobiellen
photodynamischen Therapie**

Interessiert?

Faxen Sie einfach diese Anzeige an
0 62 27 - 53 960 - 11

oder www.helbo.de oder ☎ **0 62 27 - 53 960 - 0**

Name

Straße

PLZ / Ort

Tel.nr.

Praxisstempel