

# Modifikation von Zahnhalsdentin mit einem Diodenlaser zwecks Desensibilisierung

Zahnhalsüberempfindlichkeit ist ein allgemeines Problem und stellt eine der häufigsten schmerzverursachenden Symptomatik dar.<sup>1</sup> In folgender Studie wurden morphologische und histologische Effekte sowie eine mögliche Dentinversiegelung nach In-vitro-Anwendung eines 809-nm-Diodenlasers zum Verschluss offener Dentintubuli im Zahnhalsbereich evaluiert. Als Versuchspräparate dienten dabei extrahierte menschliche Zähne, die zu experimentellen Zwecken in vier Gruppen aufgeteilt wurden. Wie sich zeigte, konnte in der Rasterelektronenmikroskopischen Darstellung der nach Laserbestrahlung behandelten Proben eine statistisch signifikante Reduktion offener Dentintubuli festgestellt werden. Inwieweit sich der Diodenlaser als Desensibilisierungsmittel in der klinischen Situation eignet, muss jedoch noch weiterführend untersucht werden.

Dr. med. dent. Ute Ulrike Botzenhart

■ Mehr als 30 Prozent der erwachsenen Population in industrialisierten Ländern sind heutzutage von Zahnhalsüberempfindlichkeit betroffen, die Dunkelziffer dürfte aber erheblich höher sein, als derzeit in der Fachwelt angenommen wird, und der Behandlungsbedarf steigt.<sup>2</sup> Patienten, die unter dem Erkrankungsbild der Zahnhalsüberempfindlichkeit leiden, beschreiben meist einen hellen stechenden Schmerz von kurzer Dauer bei alltäglichen Reizeinwirkungen, z.B. während der Nahrungsaufnahme oder der Zahnpflege, der nicht in Verbindung mit anderen Erkrankungen der Zahnhartsubstanz oder des Zahnhalteapparates gebracht werden kann.<sup>3</sup>

## Ursachen

Dentinüberempfindlichkeit entsteht, wenn Wurzeloberflächen exponiert sind und es aufgrund von verschiedenen Einwirkungen, seien sie chemischer oder mechanischer Art, zu einem Verlust der insbesondere an der Schmelz-Zement-Grenze sehr dünnen Zementschicht kommt. Ursächlich sind verschiedene ätiologische Faktoren beteiligt, wie Erosion, Abrasion und Attrition, wobei die Erosion als Hauptfaktor betrachtet wird.<sup>4,5</sup> Andere Faktoren, wie eine mikrobielle Invasion offener Dentintubuli mit folgender entzündlicher Reaktion des Pulpagewebes, funktionelle Überbelastung, traumatische Zahnpflege oder das Bleichen vitaler Zähne, werden ebenfalls als kausale Faktoren angesehen.<sup>6,7</sup>

Die heute allgemein anerkannte Theorie der Schmerzentsstehung im Dentin ist die auf Brannström zurückgehende, sogenannte „Hydrodynamische Theorie“<sup>8</sup>, die davon ausgeht, dass in den zur Mundhöhle exponierten Dentintubuli durch thermische, mechanische, chemische oder osmotische Reize eine Flüssigkeitsverschiebung stattfindet, die Mechanorezeptoren und sensible Nervenfasern innerhalb des Pulpa-Dentin-Komplexes stimuliert, wodurch letztendlich Schmerzempfindungen ausgelöst werden.<sup>9</sup> Die Oberflächenbeschaffenheit des

Dentins, d.h. die Anzahl der offenerliegenden Dentintubuli auf der Wurzeloberfläche, ist ein entscheidender Faktor für diesen Mechanismus.<sup>10</sup> In klinischen<sup>11</sup> und Rasterelektronenmikroskopischen Untersuchungen konnte gezeigt werden, dass betroffene Zähne eine wesentlich größere Anzahl exponierter Dentintubuli (8 x) mit einem wesentlich größeren Durchmesser (2 x) im Vergleich zu nichtsensiblen Dentin aufwiesen.<sup>10</sup>

Da die Dichte der sensiblen Nervenfasern mit der Schmerzintensität eines überempfindlichen Zahnes korreliert ist<sup>12</sup>, wird angenommen, dass zusätzlich zu dem hydrodynamischen Mechanismus noch weitere Effekte an der Nervstimulation beteiligt sein könnten.<sup>11</sup> Beispielsweise können Entzündungsmediatoren Nervenendigungen derart sensibilisieren, dass bereits geringere äußere Reize ausreichen, um eine Nervstimulation zu induzieren.<sup>13</sup>

Trotz intensiver Forschungen und ständiger Verbesserung der Therapiemethoden und aktiven Substanzen zum Verschluss der Dentintubuli ist die Pathobiologie der Dentinsensibilität bis heute jedoch noch nicht vollständig bekannt<sup>14,15</sup> und viele Berichte zeigen, dass immer noch Schwierigkeiten in der dauerhaften Schmerzausschaltung und Behandlung dieser Symptomatik existieren.<sup>14</sup> Die alleinige Laserbehandlung überempfindlichen Dentins oder die Laseranwendung in Kombination mit konventionellen Behandlungsmaßnahmen ist eine neue vielversprechende Behandlungsmethode für eine rasche und dauerhafte Schmerzausschaltung.<sup>1</sup>

Abhängig vom Lasertyp und den angewendeten Energieparametern werden derzeit verschiedene morphologische Effekte im Rahmen der Dentin Desensibilisierung beschrieben, dazu zählt u.a. eine Versiegelung der Dentinoberfläche durch die laserinduzierte Schmelze der Schmierschicht, eine Laserdehydrierung mit dem Niederschlag unlöslicher Salze und einer Denaturierung organischer Strukturelemente, d.h. Protein- und Eiweißstrukturen, die zu einer Verstopfung der Tubuli führen, biostimulative Effekte, wie z.B. eine Nervalgesie, die Induktion einer Sklerosierung und/oder der Aus-

bildung von Sekundärdentin, als auch Placeboeffekte. Aktuell werden große Anstrengungen unternommen, zahnhartsubstanzähnliche Komponenten mittels Laserbestrahlung in die Zahnoberfläche zu integrieren.<sup>14,16-19</sup> Bis jetzt sind diese Methoden jedoch wegen der hohen Temperaturzunahme für die klinische Anwendung nicht geeignet<sup>11,16</sup>, und andererseits sind leider sowohl morphologische als auch klinische Langzeiteffekte der Laseranwendung in diesem Zusammenhang überhaupt noch nicht genügend nachgeprüft, um eine Therapieempfehlung in diese Richtung auszusprechen.

Ziel der vorliegenden Studie war die Untersuchung morphologischer Veränderungen im Dentin nach In-vitro-Anwendung eines Diodenlasers der Wellenlänge 809 nm. Dabei sollte vor allem geprüft werden, ob ein solcher Laser unter den eingesetzten Bestrahlungsparametern zum Einsatz einer sogenannten Dentinversiegelung, d.h. zur Behandlung von überempfindlichem Dentin, geeignet sein kann, und ob eine Kombinationsbehandlung mit Fluoriden zu einer günstigeren Oberflächenstruktur führt als eine entsprechende Monotherapie. Ferner sollte die Säureresistenz der erzielten Oberflächenmodifikationen mithilfe einer Wechselbehandlung überprüft werden.

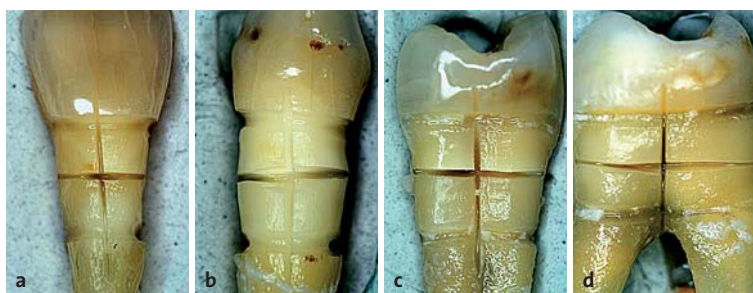## Material und Methoden

Als Versuchspräparate dienten extrahierte menschliche Zähne, die nach Zustimmung der Patienten zur Verwendung für wissenschaftliche Zwecke an der Universität Bonn gesammelt worden waren und aus diesem Pool entnommen wurden. Die Entfernung dieser Zähne stand dabei in keiner Weise mit den wissenschaftlichen Interessen in Zusammenhang.

Unmittelbar nach der Extraktion wurden die Zähne in Kochsalzlösung (0,9 % NaCl, CE 0123, Boehringer Ingelheim Delta-Pharma GmbH, Pfullingen, Deutschland) versetzt mit 0,01 % Natriumacid bei 5 °C gelagert, um eine Entwässerung des Zahnes und bakterielle sowie chemische Zersetzungsprozesse zu verhindern.

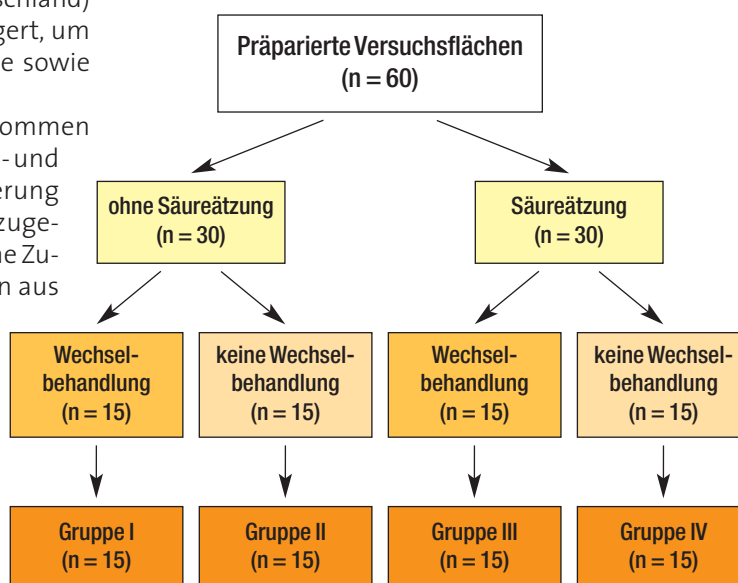
Aus dem Pool wurden solche Zähne entnommen (n = 60), die keine kariösen Defekte im Zahnhals- und Wurzelbereich aufwiesen. Durch Randomisierung wurden sie vier Gruppen zu je n = 15 Zähnen zugeteilt. Jede Versuchsgruppe wies dabei die gleiche Zusammensetzung, d.h. Anzahl der Zahngruppen aus Ober- und Unterkiefer, sowie Front-, Eck- und Seitenzahnbereich auf (vier obere Inzisivi, einen oberen und einen unteren Canini, zwei obere Prämolaren, zwei obere und drei untere Molaren und zwei untere Weisheitszähne). Die Inzisivi des Unterkiefers wurden aufgrund der grazilen Wurzelgestalt, die keine ausreichende Versuchsflächenpräparation zuließ, nicht in diese Studie eingeschlossen; stattdessen wurden drei untere Weisheitszähne verwendet.

Die Versuchsoberfläche war an den Front- und Eckzähnen auf der vestibulären, an den Seitenzähnen, entsprechend der größeren Fläche, an der mesialen oder distalen Seite der Wurzeloberfläche lokalisiert. Dort wurden je vier Felder im Zahnhalsbereich präpariert (Abb. 1). Zur Simulation sensiblen Dentins wurden Schmelz und Wurzelzement mithilfe eines Winkelstückes mit Wasserkühlung und Diamanten (INTRAmatic LUX 24, KaVo, Biberach an der Riß, Deutschland; ISO 837 012 314 und ISO 850 014 314) vollständig abgetragen. Die Präparationstiefe betrug circa 1 mm, sodass davon auszugehen war, dass die Dentinkanälchen in diesem Bereich vollständig freigelegt worden waren. Die präparierte Versuchsfläche wurde anschließend mit einer Gracey-Kürette geglättet (Nr. 7-8, Thicodent, Nordent, USA) und mit einer fein gekörnten, diamantierten Trennscheibe und Handstück unter Wasserkühlung in vier gleich große Felder unterteilt (INTRAmatic 10 C, KaVo, Biberach an der Riß, Deutschland; diamantierte Trennscheibe = 0,5 mm Dicke; Abb. 1).



**Abb. 1:** Präparate von a) Inzisivus, b) Canini, c) Prämolare und d) Molare nach Abtragung der bedeckenden Schmelz- bzw. Wurzelzementschicht und Versuchsflächenpräparation im Zahnhalsbereich.

In Gruppe III und IV wurde die durch die Präparation entstandene Schmierschicht mittels Säureätzung entfernt (50 Prozent Zitronensäure für zwei Minuten), während diese in Gruppe I und II belassen wurde. Die Einteilung der Gruppen ist in Abbildung 2 nochmals schematisch dargestellt.



**Abb. 2:** Flussdiagramm zur Darstellung der Gruppeneinteilung anhand der gewählten Vor- und Nachbehandlungsverfahren.

Die vier Versuchsfelder jeder Gruppe wurden jeweils den gleichen Oberflächenbehandlungen unterzogen:

Feld 1: Diodenlaserbestrahlung

Feld 2: Diodenlaserbestrahlung gefolgt von einer Fluoridierung mit Bifluorid 12®

Feld 3: Fluoridierung mit Bifluorid 12®

Feld 4: unbehandelte Kontrolle

Bei dem verwendeten Laser handelte es sich um einen Gallium-Aluminium-Arsenid-Diodenlaser der Laserklasse 4 mit einer Wellenlänge von 809 nm, einer maximalen Ausgangsleistung von 10 W und einer Impulsdauer von 10–50 ms (ora-laser 01 i.s.t., ORALIA GmbH, Konstanz-Dettingen, Deutschland). Die hier angewandten Bestrahlungsparameter wurden in Anlehnung an Gutknecht et al.<sup>20</sup>, die einen Nd:YAG-Laser zur Behandlung von Zahnhalsüberempfindlichkeit einsetzen<sup>21</sup>, mit einem Bestrahlungsmodus von 1 W, 10 Hz für 60 Sek. unter Kontakt zur Zahnoberfläche mit überlappender Bestrahlung, ausgewählt. Zur Bestrahlung wurde eine 400-µm-Faser angewandt. Das bestrahlte Areal hatte eine durchschnittlich Größe von 3 bis 5 mm<sup>2</sup>.

Aufgrund der Penetrationstiefe des Laserlichtes wurde bei 50 Prozent der Proben, die ausschließlich einer Laserbestrahlung unterzogen wurden, vor der Bestrahlung zusätzlich ein Absorber angewandt (Contactin® CO, Konstanz-Dettingen, Deutschland). Zur Fluoridierung wurde Bifluorid 12® (VOCO, Cuxhaven, Deutschland) angewandt, das jeweils für eine Minute aufgetragen und anschließend mit Wasserspray entfernt wurde.

Nach den Oberflächenbehandlungen wurden alle Präparate der Gruppe I und III für zehn Tage einer Wechselbehandlung nach ten Cate et al.<sup>22</sup> als sogenannte Nachbehandlung unterzogen, um die Säurebeständigkeit der erzielten Oberflächenbehandlungen zu untersuchen.

Anschließend erfolgte die histologische und rasterelektronenmikroskopische Auswertung der Präparate aller Versuchsgruppen.

#### Rasterelektronenmikroskopische Auswertung

Sechs Präparate jeder Gruppe (n = 6), darunter je drei mit bzw. ohne vorherige Absorberapplikation vor Laser-

anwendung, wurden für die rasterelektronenmikroskopische Auswertung herangezogen.

Zur Erfassung morphologischer Veränderungen mittels Rasterelektronenmikroskopie und um anschließend noch eine histologische Auswertung der Proben durchführen zu können, wurden sogenannte Replika hergestellt.

Dazu wurden Abformungen der Versuchsfelder mittels eines dünnfließenden Silikons hergestellt (PRESIDENT PLUS JET® light body, Coltène/Whaledent AG, Altstätten, Schweiz), anschließend für vier Wochen getrocknet und die so gewonnenen Negative mit Epoxydharz ausgegossen (STYCAST 1266 Part A + B, T-E-Klebetchnik, Hannover, Deutschland). Diese wurden in der Form wiederum vier Wochen ausgehärtet und getrocknet, um eine Wasserfreiheit der Objekte zu gewährleisten.

Die gewonnenen Positive wurden anschließend auf einem Aluminiumteller für die Rasterelektronenmikroskopie fixiert (Stiftprobenteller 6301, PLANO GmbH, Wetzlar; Leit-Tabs Haftkleber, PLANO GmbH, Wetzlar), mit einer dünnen Platinschicht bespattert (15 W, 22 mA für 70 Sek.) und die Aluminiumteller mit einem speziellen Adhäsiv für die Rasterelektronenmikroskopie beschickt (Leit C nach Görke®, Neubauer Chemikalien, Münster, Deutschland), um eine gute Leitfähigkeit der Proben zu gewährleisten.

Die Betrachtung der Proben erfolgte im Hochvakuum, Direktmodus unter einem Betrachtungswinkel von 40 Grad, einer Beschleunigungsspannung von 10 kV und 3 A und einer Vergrößerung von 2.000 Mal.

#### Histologische Auswertung

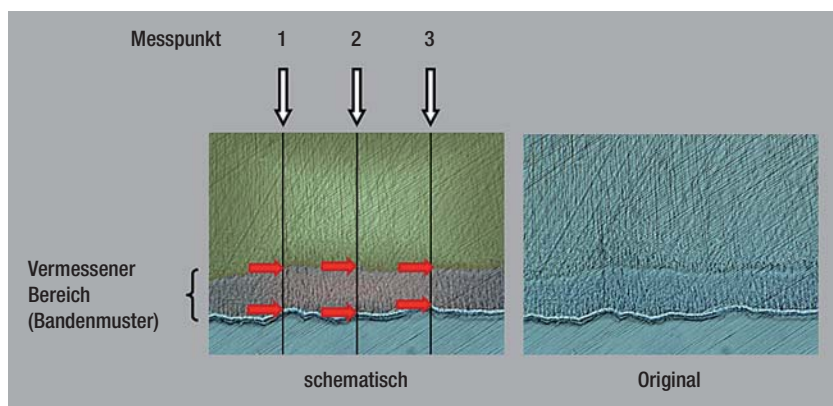
Alle Proben (n = 60) wurden für die histologische Auswertung in Formalin fixiert (4 %, pH = 6,9), gefolgt von einer Dehydrierung in aufsteigender Alkoholreihe, Einbettung in Technovit 7200 VLC® (Heraeus Kulzer, Hanau, Deutschland), Fixierung auf einem Objektträger (Technovit 4000 VLC®, Heraeus Kulzer, Hanau, Deutschland) und Dünnschliff bis zu einer Endschliffdicke von 20 bis 30 µm (Trenn-/Schleif-System der Firma EXAKT, Norderstedt, Deutschland). Jeder Dünnschliff enthielt je zwei Quadranten eines Präparates. Die Präparate wurden in Toluidinblau nach Donath et al.<sup>23</sup> eingefärbt und unter

dem Lichtmikroskop Dialux 20 EB (Leitz, Wetzlar, Deutschland) bei einer Vergrößerung von 25-fach ausgewertet.

Vier Proben mussten anschließend aufgrund von Artefakten bzw. einem unvollständigen Abtrag des Schmelzes bzw. Wurzelzementes von der Auswertung ausgeschlossen werden, sodass insgesamt n = 56 Proben zu je vier Feldern in die histologische Auswertung eingingen.

#### Statistische Auswertung

Die statistische Auswertung der histologischen Präparate erfolgte mittels Mann-Whitney-U-Test, Friedman-Test und Wilcoxon-Test. Die verschiedenen morphologischen Veränderungen, die sich in der rasterelektronenmikroskopischen Darstellung



**Abb. 3:** Links: Schematische Darstellung der detektierten Bandenmuster mit Vermessungspunkten. Weiße Pfeile kennzeichnen die Messpunkte (schwarze Linien); rote Pfeile kennzeichnen die Breite der vermessenen Bande (in Rot dargestellt) von der Oberfläche des Präparates, die sich durch die Lichtbrechung als dunkler Saum darstellt, bis in die Tiefe des Dentins (Gelb). Rechts: Original Schliffrpräparat.



	Mann-Whitney-U-Test (Laser mit Absorber – Laser ohne Absorber)	Friedman-Test
Gruppe I	p > 0,05	p < 0,05
Gruppe III	p > 0,05	p > 0,05

**Tab. 1:** Ergebnisse der statistischen Auswertung der histologischen Ergebnisse der Gruppe I (mit Schmierschicht, mit Wechselbehandlung) und Gruppe III (ohne Schmierschicht, mit Wechselbehandlung); p = 0,05.

	Wilcoxon-Test	Mann-Whitney-U-Test
Laser + Fluoride – Laser (mit/ohne Absorber)	p > 0,05	p > 0,05
Fluoride – Laser (mit/ohne Absorber)	p < 0,05	p < 0,05
Kontrolle – Laser (mit/ohne Absorber)	p > 0,05	p > 0,05
Fluorid – Laser + Fluoride (mit/ohne Absorber)	p > 0,05	p > 0,05
Kontrolle – Laser + Fluoride (mit/ohne Absorber)	p > 0,05	p > 0,05
Kontrolle – Fluoride (mit/ohne Absorber)	p > 0,05	p > 0,05

**Tab. 2:** Ergebnis der statistischen Auswertung der histologischen Ergebnisse der Gruppe I (mit Schmierschicht, mit Wechselbehandlung); p = 0,05.

zeigten, wurden zunächst von einer Person qualitativ und anschließend mittels Chi-Quadrat-Test statistisch ausgewertet. Die statistische Analyse erfolgte jeweils mit der Software SPSS (IBM Software, Armonk, New York). Das Signifikanzniveau betrug p = 0,05.

## Ergebnisse

### Histologische Ergebnisse

Bei der Betrachtung der in Toluidinblau gefärbten Schliffpräparate aller Gruppen konnten keine morphologischen Veränderungen im Dentin festgestellt werden, unabhängig davon, welche der Oberflächenbehandlungen durchgeführt worden war. Laserbestrahlte Quadranten zeigten keine Karbonisationen, Risse oder andere erkennbare schädliche Nebeneffekte. Auch bei der Betrachtung der Präparate im Polarisationsmikroskop konnten keine derartigen oder andere morphologische Veränderungen beobachtet werden. Darüber hinaus konnten in Gruppe II und IV (ohne Wechselbehandlung) keine weiteren Veränderungen festgestellt werden, während in Gruppe I und III (mit Wechselbehandlung) Veränderungen in Form eines Bandenmusters zu erkennen waren.

Dieses unterschiedlich breite Bandenmuster wurde an drei definierten Punkten vermessen und der Mittelwert desselben für jedes Präparat ermittelt (Abb. 3). Der Mittelwert der Bandenmuster eines jeden Präparates wurde

mithilfe eines Maßstabes in  $\mu\text{m}$  umgerechnet und im Hinblick auf einen Zusammenhang mit den unterschiedlichen Oberflächenbehandlungen untersucht.

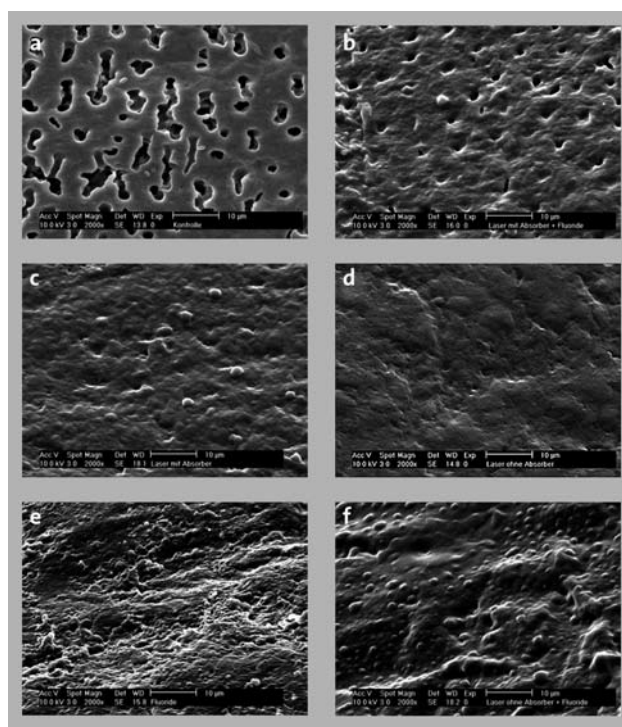
In Gruppe I und III konnten bezüglich einer Absorberanwendung vor der Laserapplikation keine statistisch signifikanten Unterschiede festgestellt werden (Mann-Whitney-U-Test, p > 0,05; Tab. 1).

In Gruppe I (mit Schmierschicht) traten statistisch signifikante Unterschiede zwischen der Breite des Bandenmusters der jeweiligen Versuchsfelder auf (Friedman-Test; p < 0,05; Tab. 1). Diese konnten in Gruppe III (ohne Schmierschicht) nicht aufgefunden werden (Friedman-Test; p > 0,05; Tab. 1). Statistische Unterschiede traten in Gruppe I zwischen den Feldern Fluoridbehandlung und alleiniger Laserbestrahlung (mit/ohne Absorber) auf (Wilcoxon-Test; p < 0,05; Mann-Whitney-U-Test; p < 0,05; Tab. 2). Bei Feldern nach Fluoridierung hatte das detektierte Bandenmuster eine durchschnittliche Breite von 43  $\mu\text{m}$  verglichen zu dem nach alleiniger Laseranwendung mit einer durchschnittlichen Breite von 60  $\mu\text{m}$ .

### Rasterelektronenmikroskopische Ergebnisse

In der rasterelektronenmikroskopischen Auswertung konnten verschiedene Oberflächenveränderungen der Dentinstruktur festgestellt werden. Insgesamt ergab die qualitative Auswertung sechs verschiedene morphologische Veränderungen, die in verstärkter Häufigkeit und Regelmäßigkeit auftraten (Abb. 4):

1. weit offene Tubuli (Abb. 4a)
2. teiloffene Tubuli (Abb. 4b)
3. tubuläres Oberflächenrelief (Abb. 4c)
4. eine unstrukturierte/glatte Oberfläche (Abb. 4d)
5. Auflagerungen (Abb. 4e)
6. Schmelzeffekte (Abb. 4f)



**Abb. 4:** Übersicht über die detektierten Oberflächenveränderungen in der Rasterelektronenmikroskopie (2.000 x, 40°).

	Chi-Quadrat-Test (Laserapplikation mit Absorber) n = 3	Chi-Quadrat-Test (Laserapplikation ohne Absorber) n = 3	Chi-Quadrat-Test (Laserapplikation mit/ohne Absorber) n = 6	Chi-Quadrat-Test n = 12
Gruppe I	p > 0,05	p > 0,05	p > 0,05	
Gruppe II	p > 0,05	p > 0,05	p > 0,05	
Gruppe III	p > 0,05	p > 0,05	p > 0,05	
Gruppe IV	p > 0,05	p > 0,05	p > 0,05	
Gruppe I+II (mit Schmierschicht)				p > 0,05
Gruppe III+IV (ohne Schmierschicht)				p < 0,05
Gruppe I+III (mit Wechselbehandlung)				p > 0,05
Gruppe II+IV (ohne Wechselbehandlung)				p > 0,05
Gruppe I-IV (mit Absorber)				p > 0,05
Gruppe I-IV (ohne Absorber)				p > 0,05

**Tab. 3:** Rasterelektronenmikroskopische Ergebnisse der statistischen Auswertung morphologischer Effekte abhängig von der Oberflächenbehandlung; p = 0,05.

Neben diesen Oberflächenveränderungen konnten zudem in einigen wenigen Präparaten Risse und kugelige Oberflächenauflagerungen gefunden werden, die aber nicht nach einem wiederkehrenden Muster auftraten und somit keine Berücksichtigung in der weiteren Auswertung fanden.

Die statistische Auswertung der zunächst qualitativ begutachteten, ausgezählten und ausgewerteten Oberflächenerscheinungen erfolgte mittels Chi-Quadrat-Test (SPSS, Signifikanzniveau p = 0,05).

In den Gruppen I, II, III und IV konnten keine statistisch signifikanten Unterschiede zwischen Quadranten mit und ohne vorherige Absorberanwendung vor der Laserapplikation festgestellt werden (Chi-Quadrat-Test; p > 0,05), auch wenn diese im Weiteren statistisch zusammengefasst betrachtet wurden (Chi-Quadrat-Test; p > 0,05; Tab. 3).

Da bei der Einzelbetrachtung der Gruppen I, II, III und IV keine statistische Signifikanz einzelner Oberflächenbehandlungen bzw. Oberflächenerscheinungen festgestellt werden konnte, wurden die Gruppen im Folgenden abhängig von ihrer Vor- und Nachbehandlung, d. h. abhängig von dem Vorhandensein der Schmierschicht bzw. der Durchführung einer Wechselbehandlung, zusammengefasst betrachtet. Abbildung 2 gibt nochmals einen Überblick über die entsprechende Gruppeneinteilung, abhängig von den Vor- und Nachbehandlungsverfahren.

Die Auswertung aller Präparate mit Schmierschicht (Gruppe I und II) ergab keinen statistischen Unterschied für die einzelnen Oberflächenerscheinungen auf den unterschiedlich behandelten Versuchsfeldern (Chi-Quadrat-Test; p > 0,05; Tab. 3), wohingegen bei der Betrachtung aller Präparate ohne Schmierschicht (Gruppe III und IV), statistisch signifikante Unterschiede zu verzeichnen waren (Chi-Quadrat-Test; p < 0,05; Tab. 3).

Dabei war festzustellen, dass weit offene und teiloffene

Tubuli vor allem nach Fluoridanwendung und auf den Kontrollfeldern auftraten, während nach einer Kombinationsbehandlung mit Laserlicht und Fluoriden vergleichsweise weniger weit offene Tubuli und teiloffene Tubuli vorhanden waren. Eine unstrukturierte, glatte Oberfläche lag ebenfalls vergleichsweise häufiger nach einer Kombinationsbehandlung mit Laserlicht und Fluoriden vor. Schmelzeffekte waren verstärkt nach Laserbehandlung sowie nach einer entsprechenden Kombinationsbehandlung mit Laserlicht und Fluoriden zu finden. Bei Betrachtung der Präparate mit Wechselbehandlung (Gruppe I und III) sowie ohne Wechselbehandlung (Gruppe II und IV) traten keine statistisch signifikanten Unterschiede zwischen den Oberflächenerscheinungen auf den einzelnen Versuchsfeldern auf (Chi-Quadrat-Test; p > 0,05; Tab. 3).

## Diskussion

Die histologischen und rasterelektronenmikroskopischen Untersuchungen zeigten, dass die Anwendung eines Diodenlasers der Wellenlänge 809 nm (1 W, 10 Hz, 60 Sek.) keine schädigenden morphologischen Veränderungen im Dentin hervorrief, aber zu unterschiedlichen ultrastrukturellen Modifikationen der oberflächlichen Dentinschicht führte.

Da gemäß der hydrodynamischen Theorie der Grad der Dentinüberempfindlichkeit mit der Zahl der offenen Dentintubuli auf der Zahnoberfläche korreliert<sup>13</sup>, sollte eine Entfernung der Schmierschicht vor der Oberflächenbehandlung der einzelnen Versuchsfelder die klinische Situation überempfindlichen Dentins bestmöglich simulieren. Entsprechend konnte bei den unbehandelten Kontrollfeldern der Gruppe III und IV (ohne Schmierschicht) eine große Anzahl weit offener Dentintubuli in der rasterelektronenmikroskopischen Betrachtung beobachtet werden.

### *Ergebnisse nach Laserbestrahlung und Fluoridierung*

Nach Laserbestrahlung zeigten Oberflächen mit Schmier- schicht (Gruppe I und III) verengte oder einen kompletten Verschluss der Dentintubuli; die Ergebnisse waren aller- dings nicht statistisch signifikant. Im Vergleich zu Kon- trollfeldern und Versuchsfeldern nach Fluoridierung konnte nach Laserbestrahlung sowie nach Laserbestrah- lung mit anschließender Fluoridierung auf säuregeätzten Oberflächen eine statistisch signifikante Reduktion offe- ner Dentintubuli festgestellt werden, was zeigte, dass eine Laserbehandlung zu einem gewissen Ausmaß eine Ver- siegelung überempfindlichen Dentins bewirken kann.

Die Ergebnisse stimmen auch mit Untersuchungen von Umana et al.<sup>21</sup> überein, die die Auswirkungen einer Dio- denlaserapplikation unterschiedlicher Bestrahlungs- parameter, unter anderem der Wellenlänge 810 nm (ellexion, claros nano, Deutschland), auf humane Den- tinoberflächen nach Entfernung der Schmierschicht untersuchten. Mit den Bestrahlungsparametern von 0,8 und 1 W (cw, non-contact mode, für 10 Sek.) konnten sie ebenfalls eine Verengung der Dentintubuli feststellen, sodass sie davon ausgingen, dass der Diodenlaser für eine Dentinversiegelung geeignet war.

In unseren Untersuchungen konnte eine statistisch signi- fikant häufige Verschmelzung der Dentinoberfläche vor allem nach Laseranwendung in den Gruppen III und IV festgestellt werden. Die zusätzliche Anwendung von Flu- oriden nach der Laserapplikation schien diesen Effekt zu verstärken, war allerdings nicht statistisch signifikant.

Eine Verschmelzung von Dentinoberflächen nach Laser- anwendung unterschiedlicher Bestrahlungsparameter mit und ohne Fluoridanwendung wurde ebenfalls schon beschrieben.<sup>24–26</sup> Marchesan et al.<sup>27</sup> konnten ebenfalls eine derartige Dentinverschmelzung rasterelektronen- mikroskopisch im Wurzelentin nach Anwendung eines Diodenlasers der Wellenlänge 980 nm in mit Wasser ge- füllten Wurzelkanälen nachweisen.

### *Vergleich mit Nd:YAG-Laserapplikation*

Die Ausbildung einer glatten, unstrukturierten Oberflä- che mit wenigen weit- oder teiloffenen Dentintubuli nach Diodenlaserapplikation oder Diodenlaserapplika- tion gefolgt von einer Fluoridierung lässt sich auch mit Effekten nach Nd:YAG-Laserapplikation vergleichen, der in ähnlichen Wellenlängenbereichen strahlt und eben- falls für seine Verschlusskapazität von Dentintubuli<sup>28</sup> und seinen Versiegelungseffekt im Wurzelentin be- kannt ist.<sup>25</sup>

Ein direkter Vergleich beider Lasertypen bei der Anwen- dung im Dentin des Wurzelkanals zeigt morphologische Veränderungen im Sinne einer Verschmelzung und Wiedererstarrung der Dentinoberfläche ohne statis- tisch signifikante Unterschiede zwischen beiden Laser- typen.<sup>29</sup>

In unserer Studie konnte eine statistisch signifikante Überlegenheit einer Kombinationsbehandlung mittels Laserlicht gefolgt von einer Fluoridierung im Vergleich zu einer alleinigen Laseranwendung nicht festgestellt werden. Dennoch war eine solche Tendenz zu erkennen. In der Literatur sind ebenfalls keine eindeutigen Ant-

worten auf diese Frage zu finden, aber in den meisten Fällen wird eine kombinierte Anwendung bevorzugt.<sup>30,31</sup> Die kombinierte Anwendung von Nd:YAG-Laserlicht und Fluoriden zeigt in vivo zum Beispiel eine deutliche Verbesserung der Symptome, die mit einer In-vitro-Re- duktion offener Dentintubuli korreliert ist.<sup>32</sup>

### *Effekte nach zusätzlicher Absorberapplikation*

Wenngleich die Anwendung eines Absorbers vor der La- serapplikation die Absorption des Laserlichtes auf der Dentinoberfläche verstärken soll,<sup>33</sup> zeigte die Anwen- dung eines Absorbers vor Laserapplikation in unserer Studie in allen Gruppen keinen statistisch signifikant po- sitiven Effekte im Tubulverschluss. In der rasterelektronenmikroskopischen Auswertung konnten jedoch nach Laserbestrahlung isolierte Nebeneffekte wie Risse beob- achtet werden, die möglicherweise auf diesen Effekt zu- rückgeführt werden können. Umana et al.<sup>21</sup> konnten in ihrer Studie nachweisen, dass die zusätzliche Absorber- applikation Lasereffekte verstärken und zu einer Ver- schmelzung sowie einem Verschluss oder einer Eineng- ung der Tubuli führen kann, wenn Energieparameter von 0,8 und 1 W angewandt wurden. Bei höheren Energie- dichten von 1,6 und 2 W konnte nicht nur ein kompletter Verschluss der Dentintubuli, sondern auch eine Ablation von Dentin, eine Kraterbildung und Substanzverluste be- obachtet werden.<sup>21</sup> Die oben beschriebenen Effekte in unserer Studie bei der Anwendung der Energiedichte von 1 W können möglicherweise auf die längere Expositions- zeit von 60 Sek. verglichen mit 10 Sek. Expositionszeit in der Studie von Umana et al. erklärt werden.

Aufgrund der Tatsache, dass in dieser Studie nur ober- flächliche Effekte untersucht und keine Querschnitts- präparate in der Rasterelektronenmikroskopie betrach- tet wurden, konnte die Tiefenausdehnung der detektier- ten Risse nicht beurteilt werden. Da in der histologi- schen Auswertung allerdings keine Risse auffindig gemacht werden konnten, besteht die Annahme, dass diese nur auf die oberflächlichste Dentinschicht be- grenzt und somit von klinisch vernachlässigbarer Rele- vanz waren.

Betrachtet man die Sicherheit und klinische Effektivität bei Energieparametern von 1 W, so überschreiten diese nicht das Sicherheitslevel von 3 °C für Pulpaverletzun- gen und sind damit harmlos für die Vitalität der Pulpa.<sup>21</sup> In-vivo-Untersuchungen am Menschen zeigen eben- falls, dass der Diodenlaser ein brauchbares Mittel zur The- rapie von Dentinüberempfindlichkeit sein kann.<sup>34–38</sup> Die klinische Effektivität lag dabei bei 86 bis 88 Prozent, wobei keine Unterschiede zwischen den verschiedenen Laser- parametern beschrieben wurden.<sup>38</sup> 60 Sek. Expositions- dauer verglichen mit kürzeren Bestrahlungszeiten führ- ten klinisch zu einer unmittelbaren Schmerzfreiheit.<sup>35</sup>

Mit den Energieparametern, die in unserer Studie ge- nutzt wurden, konnten keine wiederkehrenden schädi- genden morphologischen Nebeneffekte beobachtet werden. Gleiches gilt auch für die in der Literatur be- schriebenen In-vivo-Studien, dort konnten ebenfalls keine Nebeneffekte<sup>36</sup> und innerhalb des Untersu- chungszeitraumes von bis zu sechs Monaten eine zu-

nehmende klinische Verbesserung der Dentinüberempfindlichkeit nach Laseranwendung festgestellt werden.<sup>34,36</sup>

#### *Ergebnisse mit und ohne Wechselbehandlung*

Die rasterelektronenmikroskopische Auswertung zeigte keine signifikanten Unterschiede zwischen den Gruppen mit und ohne Wechselbehandlung, wobei sich in der histologischen Auswertung Bandenmuster unterschiedlicher Breite in den Gruppen zeigten, die einer Wechselbehandlung unterzogen worden waren, d. h. auf zuvor säuregeätzten und nicht säuregeätzten Oberflächen. Die Ausdehnung der histologisch nachgewiesenen Bandenmuster, die wir nach einer Wechselbehandlung in den Gruppen I und III finden konnten, war nicht abhängig von dem Vorhandensein einer Schmierschicht, sondern von der Wechselbehandlung, da in den Gruppen ohne eine derartige Nachbehandlung (Gruppe II und IV) keine Bandenmuster aufgefunden werden konnten. Mit dem Verfahren der Wechselbehandlung kann die Säureresistenz von Zahnoberflächen überprüft werden. Aus früheren Studien ist bekannt, dass eine Fluoridierung die Säureresistenz von Zahnoberflächen erhöht.<sup>39,40</sup> Bezogen auf die hier vorliegende Studie hieße das, dass anhand der Breite des detektierten Bandenmusters Aussagen bezüglich des Auftretens von De- und Remineralisationsprozessen nach den verschiedenen Oberflächenbehandlungen möglich wären. Geht man davon aus, dass die Breite des Bandenmusters umgekehrt proportional zur Säureresistenz ist, d. h. die Breite des Bandenmusters entspricht der Demineralisationsfront, so war diese bei einer Fluoridanwendung und Belassen der Schmierschicht (Gruppe I) in der hier vorliegenden Studie statistisch signifikant höher (kleineres Bandenmuster) im Vergleich zu einer alleinigen Laseranwendung (breiteres Bandenmuster). Eine Fluoridanwendung wirkte sich also bei Belassen der Schmierschicht vorteilhaft in Bezug auf die Säureresistenz aus und war einer alleinigen Laseranwendung überlegen.

Bei einer vorherigen Entfernung der Schmierschicht (Gruppe III) traten keine statistisch signifikanten Unterschiede zugunsten einer der angewandten Oberflächenbehandlungen auf, d. h. weder eine Fluoridierung noch eine alleinige Laseranwendung bzw. Laseranwendung gefolgt von einer Fluoridierung war in Bezug auf die Säureresistenz einem der genannten Verfahren überlegen, was aber auch gleichzeitig bedeutet, dass alle angewandten Verfahren als vergleichbar in Bezug auf die Säureresistenz betrachtet werden können.

Wir vermuteten, dass auf Schmierschicht behafteten Oberflächen Fluoride einfacher in die Dentinoberfläche integriert werden konnten und dort bezogen auf die Säureresistenz einen Depoteffekt ausübten. Dieses Depot wurde dann bei Säureangriff zunächst aufgebraucht, erhöhte damit die Säureresistenz und führte histologisch zu einer geringeren Ausdehnung der Demineralisationsfront (Bandenmuster).

In vivo ist auf überempfindlichen Zahnoberflächen im Vergleich zu nicht sensiblen Zahnoberflächen meist

keine Schmierschicht vorhanden; es existieren weite Bereiche mit geöffneten Dentintubuli und in manchen Fällen sogar einem Verlust des intertubulären Dentins.<sup>41</sup> Es stellt sich also die Frage, ob der hier beobachtete Effekt der Fluoridanwendung, der nach einer Wechselbehandlung auf Schmierschicht behafteten Oberflächen festgestellt werden konnte, auch in vivo zu einer erhöhten Säureresistenz und dauerhaften Schmerzlinderung bei Zahnhalsüberempfindlichkeit beiträgt. Klinische Beobachtungen zeigen, dass eine Fluoridanwendung zumindest vorübergehend zu einer Linderung der Schmerzsymptomatik führt.<sup>34</sup>

#### *Säureresistenz nach Fluoridapplikation*

Insgesamt konnte in unserer Studie gezeigt werden, dass eine statistisch signifikante Erhöhung der Säureresistenz nur nach Fluoridapplikation auf Dentinoberflächen mit vorhandener Schmierschicht beobachtet werden konnte. Bei Entfernung der Schmierschicht konnten keine statistisch signifikanten Unterschiede zwischen den einzelnen Oberflächenbehandlungen festgestellt werden.

Aufgrund der Ergebnisse ist anzunehmen, dass eine Fluoridierung von Dentinoberflächen ohne Schmierschicht einer Laseranwendung und einer kombinierten Laseranwendung mit anschließender Fluoridierung nicht überlegen war.

Klinische Untersuchungen zu einer kombinierten Anwendung von Laserlicht und Fluoridierung zeigten ebenfalls keinen zusätzlich positiven Effekt,<sup>36</sup> was mit den morphologischen Ergebnissen unserer Untersuchungen übereinstimmt. Auf der anderen Seite war eine Laseranwendung oder ihre Kombination mit Fluoriden der alleinigen Fluoridanwendung in dem durch den Versuchsaufbau gegebenen Untersuchungszeitraum aber auch nicht unterlegen.

Eine Erhöhung der Säureresistenz konnte in der Literatur verzeichnet werden, wenn Fluoride vor einer Laseranwendung appliziert wurden.<sup>42</sup> Hsu et al.<sup>24</sup> konnten in ihren In-vitro-Untersuchungen nach einer solchen Kombinationsbehandlung eine Dentinverschmelzung und Rekristallisation der Dentinoberfläche zeigen. Andere Untersuchungen konnten zeigen, dass mittels Laserlicht Bestandteile der Schmierschicht und mit dieser zusätzlich auch Fluoride in die Dentinoberfläche integriert werden konnten.<sup>26</sup>

In der hier vorliegenden Arbeit wurden die Fluoride aber erst nach der Laseranwendung appliziert, sodass von einer solchen oben beschriebenen Integration nicht ausgegangen werden kann und es wahrscheinlich nur zu einer Einlagerung, aber nicht zu einer Integration („einbrennen“) der Fluoride in die verschmolzene Dentinoberfläche kam. Nichtsdestotrotz kann angenommen werden, dass nach einer Laserbestrahlung Fluoride ebenfalls im Sinne eines Depoteffektes in die Dentinoberfläche integriert werden und dort die Säureresistenz in gewissem Maße erhöhen können. Bezieht man die Ergebnisse der rasterelektronenmikroskopischen Auswertung unserer Untersuchungen mit in diese Überlegungen ein, so konnte nach Laseranwendung und kombinierter Anwendung von Laserlicht und Fluoriden auf säuregeätz-



ten Oberflächen ein statistisch signifikant höherer Verschleuseffekt einer solchen Behandlung im Vergleich zu einer alleinigen Fluoridierung festgestellt werden. Es stellt sich also die Frage nach der Langlebigkeit der einzelnen Oberflächenbehandlungen.

### Schlussfolgerung

Unter den hier angewandten Bestrahlungsparametern führte der Diodenlaser sowohl histologisch als auch rasterelektronenmikroskopisch zu keinen schädigenden Nebeneffekten im Dentin. Es konnten aber eine Reihe von verschiedenen Oberflächeneffekten beobachtet werden, die für den Verschluss überempfindlichen Dentins geeignet erscheinen und teilweise auch die Säureresistenz von Dentinoberflächen erhöhen können. Ausgehend von unseren Untersuchungen können aber für den Diodenlaser als Desensibilisierungsmittel keine direkten Rückschlüsse auf die klinische Situation, insbesondere bezogen auf mögliche biostimulative Effekte, die diesem Lasertyp ebenfalls zugesprochen werden, getroffen werden. Die Ergebnisse der vorliegenden Arbeit liefern aber eine Orientierung der Auswahl geeigneter Laserparameter für die klinische Anwendung. Weitere Studien sind notwendig, um die beschriebenen

morphologischen Effekte dieses Lasertyps auch im Hinblick auf einen langfristigen Therapieeffekt zu untersuchen. ■



*Ein herzlicher Dank gilt dem AMLaReBO (Centre of Applied Medical Laser Research and Biomedical Optics, Bonn) und der Wissenschaftsplattform RIsources (The research Infrastructure Portal) finanziert von der DFG (Deutsche Forschungsgemeinschaft) für die materielle Unterstützung. Für die stetig professionelle Unterstützung und die hilfreichen Hinweise von Herrn Prof. Dr. Matthias Frentzen und Priv.-Doz. Dr. Andreas Braun während der Experimente und Umsetzung der Studie sowie die technische Unterstützung von Frau M. Lange sei an dieser Stelle ebenfalls ein herzlicher Dank ausgesprochen. Ohne ihrer aller Hilfe wäre diese Arbeit nicht umsetzbar gewesen.*

### ■ KONTAKT

**Dr. med. dent. Ute Ulrike Botzenhart**  
Fetscherstr. 74, 01307 Dresden  
Tel.: 0351 4584481  
Ute.Botzenhart@uniklinikum-dresden.de



## Erratum

Priv.-Doz. Dr. Jörg Meister, ZÄ Greta Hill, Dr. Claudia Dehn, Prof. Dr. Matthias Frentzen, Dr. Michael Hopp

■ In unserem Artikel „Die Photodynamik in der dentalen Anwendung – Definition und Wegweiser“ (Laser Journal 3/14, S. 14–16) ist uns in der Übersichtstabelle (Tab. 1) ein Fehler unterlaufen, welchen wir mit diesem Erratum korrigieren möchten. Die Firma Laser Dental in Pilsach verwendet für ihre Photodynamische Therapie den Farbstoff Toluidinblau O und nicht wie von uns

fälschlich wiedergegeben den Farbstoff Methylenblau. Wir bitten, den Fehler zu entschuldigen. Die Autoren bedanken sich beim Hersteller für die Information, die zur Richtigstellung des Sachverhaltes beigetragen hat. Nachfolgend finden Sie die korrigierte Tabelle 1. Eine Korrektur für das Jahrbuch Laserzahnmedizin 2016 ist ebenfalls vorgesehen. ■

Prozessabfolge (Wirkungsweise)	Spezifität	Chromophor (Photosensitizer)	Anregungswellenlänge	Produktbeispiel
photooxidativ	spezifisch	Methylenblau	660 nm	TeraLite (HELBO, bredent medical, Senden)
	spezifisch	Toluidinblau O	635 nm	PACT (Cumdente, Tübingen) PAD plus (orangedental, Biberach an der Riß) two in one (MLT, Ingelheim)
photothermisch	spezifisch	Methylenblauerivat	810 nm	Photolase (Photolase Ltd., Hamburg)
	<b>unspezifisch</b>	<b>Toluidinblau O</b>	<b>810 nm</b>	<b>BlueLase 810 PDT (Laser Dental, Pilsach)</b>
	spezifisch	Indocyaningrün	810 nm	EmunDo (A.R.C., Nürnberg) perio green (elexion AG, Radolfzell)

**Tab. 1:** Übersicht der sich auf dem deutschen Markt befindlichen photodynamischen Verfahren nach Prozessabfolgen (Wirkungsweisen), Spezifitäten und Produktbeispielen (ausgewählt).