

# Struktur- und Volumenerhalt bei verzögerten Sofortimplantationen

Als Mittelweg zwischen Sofortimplantation (zu der keine einhellige Bewertungslage in der Literatur zu finden ist) und einer „regulären“ Implantation nach vollständig abgelaufener knöcherner Abheilung des ehemaligen Extraktionsareals (in der Regel mit Volumenverlust verbunden) bietet sich die verzögerte Sofortimplantation an. Bei dem in den drei folgenden exemplarischen Patientenfällen vorgestellten Verfahren ist zudem das unkomplizierte chirurgische Vorgehen zu würdigen.

Dr. Georg Bach, ZTM Christian Müller

■ Der knöcherner Volumenverlust nach Extraktion eines nicht erhaltungswürdigen Zahnes kann u.a. einen limitierenden Faktor für eine spätere Implantation darstellen. Viele Autoren empfehlen zur Vermeidung dieser Problematik die Durchführung einer Sofortimplantation, in der direkt im Anschluss an die möglichst schonende Zahnentfernung ein Implantat inseriert wird. Sollte eine solche Sofortimplantation nicht gewünscht oder nicht möglich sein, bietet sich als „Mittelweg“ zur Implantation nach Rekonstruktion des ehemaligen Zahnareals die verzögerte Sofortimplantation an, die in der Regel drei bis vier Wochen nach Entfernung des nicht mehr erhaltungswürdigen Zahnes durchgeführt wird. Ist eine (noch) weitestgehend intakte Alveole nach Extraktion vorhanden, dann kann mithilfe einer Kollagenmembran- und -kegeleinheit die Voraussetzung für eine Sofortimplantation optimiert werden.

Bei der verzögerten Sofortimplantation stehen Maßnahmen zum Erhalt des Knochenvolumens nach Extraktion im Fokus des Interesses – viele Autoren betonen die Wertigkeit eines Verschlusses der Extraktionswunde mit einem „Punch“, der wesentliche Vorteile bezüglich Resorptionsschutz bergen soll. Durch das Verhindern des Einwachsens von Bindegewebe in die Alveole wird das ungestörte Wachstum von knochenbildenden Zellen im ehemaligen Zahnfach begünstigt. Dieses Vorgehen bedingt allerdings bezüglich Gewinnung und Insertion durchaus höhere Anforderungen an das chirurgische Können des Operateurs und stellt zudem für den Patienten einen höheren Aufwand (chirurgisch und finanziell) dar. Mit der Einführung sogenannter Kollagenmembran- und -kegeleinheiten kann der Alveolenverschluss wesentlich vereinfacht und zudem die Entnahme des Punches an anderer Stelle vermieden werden. Durch die Resorbierbarkeit des Materials entfällt zudem ein Zweiteingriff, da die Kollagenmembran- und -kegeleinheit nicht entfernt werden muss.

Folgende Vorgehensweise für die Insertion der Kollagenmembran- und -kegeleinheit wird seitens des Herstellers empfohlen:

## 1. Vorbereitung für einen dichten Abschluss

Nach schonender und atraumatischer Extraktion des nicht erhaltungswürdigen Zahnes soll die marginale

Gingiva am Alveolarfortsatz minimal abgelöst werden, damit der freie Membranrand der Kollagenmembran- und -kegeleinheit anschließend untergeschoben werden kann.

## 2. Individualisierung der Kollagenmembran- und -kegeleinheit

Ein Anfeuchten hat zu unterbleiben, da hierdurch eine gute Anpassung an die Alveole erschwert wird; vielmehr wird der Kollagenkegel mittels Skalpell der Alveola angepasst und die Membran mittels Scherchen so konfiguriert, dass dieser zum einen gut unter die marginalen Ränder geschoben werden kann und zugleich eine ideale, defektkongruente Abdeckung aufweist. Hierzu sollte die Membran ca. 1–2 mm breiter dimensioniert werden als durch den Alveolenquerschnitt vorgegeben.

## 3. Einbringen der Kollagenmembran- und -kegeleinheit

Mit einer trockenen, anatomischen, breiten Pinzette wird die Kollagenmembran- und -kegeleinheit in die Alveole eingebracht und anschließend mit einem feuchten Tupfer in die Tiefe geschoben. Der Membrananteil soll exakt auf der Höhe der marginalen Gingiva zum Liegen kommen. Nun wird der freie und leicht überdimensionierte Membrananteil vorsichtig unter die Ränder der marginalen Gingiva geschoben.

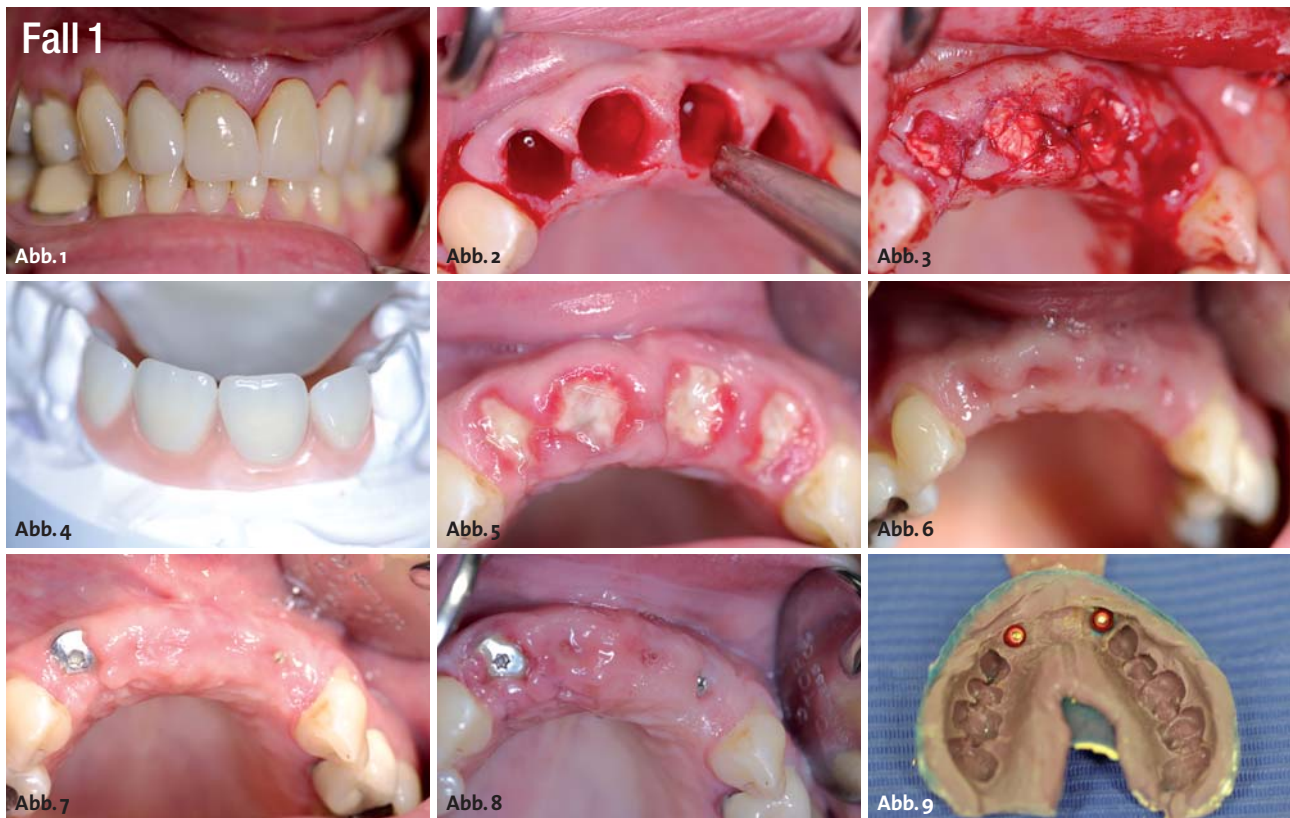
## 4. Sicherungsmaßnahmen

Eine Rückstichnaht mit einem nicht resorbierbaren Faden sichert einerseits die Position der Kollagenmembran- und -kegeleinheit in der Alveole und adaptiert zudem die freien Gingivaränder auf der Membran.

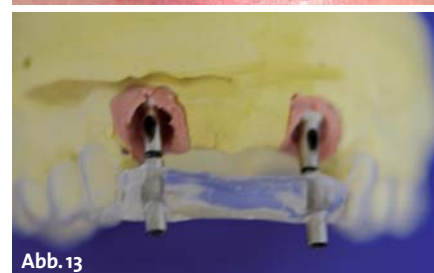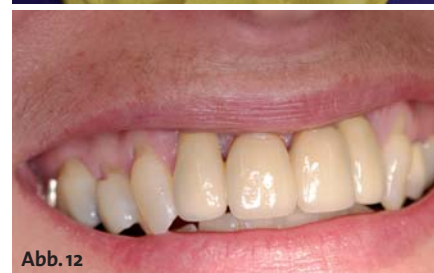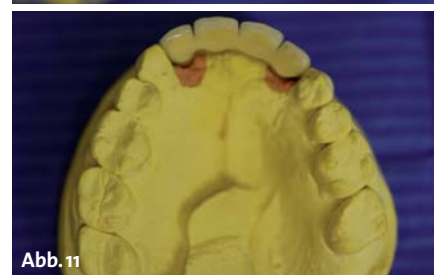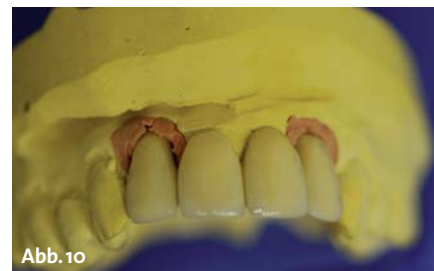An drei Patientenfällen soll die Vorgehensweise einer verzögerten Sofortimplantation mithilfe einer resorbierbaren Kollagenmembran- und -kegeleinheit dargestellt und abschließend gewürdigt werden.

## Fall 1: Vier nicht erhaltungswürdige Zähne im OK

Basierend auf einem Frontzahntrauma im Jugendalter folgten endodontische Behandlungen, Überkronungen der vier Frontzähne, die nach rezidivierenden Beschwerden in Wurzelspitzenresektionen mündeten. Einer Zweitüberkronung zehn Jahre nach der ersten pro-



Nach ausgedehnter Vorgeschichte waren sämtliche oberen Frontzähne nicht mehr erhaltbar (Abb. 1) und mussten unter schonenden Kautelen entfernt werden (Abb. 2). Direkt im Anschluss an die Zahnentfernung erfolgte die Insertion einer Kollagenmembran- und -kegeleinheit (Abb. 3) im Sinne einer Socket Preservation und die Eingliederung einer vorgängig vorbereiteten (Abb. 4) Interimsprothese. Die Abbildungen 5 und 6 zeigen die klinischen Bilder eine und vier Wochen postoperativ, die Abbildung 7 nach Durchführung der verzögerten Sofortimplantation. Sieben Tage nach Implantation erfolgte die Entfernung des i.o. Nahtmaterials (Abb. 8). Nach Abwarten der Osseointegrationsphase erfolgte die Abformung (Abb. 9), das Einbringen der Abutments unter Zuhilfenahme einer vorbereiteten Einbringhilfe und die Insertion der rein implantatgetragenen Brücke (Abb. 10–12). Abbildung 13 zeigt die exakte Übereinstimmung zwischen Planung (Schablone) und erzieltm Ergebnis (Abutments).



thetischen Versorgung folgte unmittelbar eine Zweitresektion aufgrund persistierender Beschwerden. Nun, die Patientin ist Ende 30, waren die vier Frontzähne 12, 11, 21, 22 nicht mehr erhaltungswürdig? Sie wiesen Lockerungsgrade von I–II, hohe zirkuläre Sondierungstiefen und ein Bleeding on Probing auf. Nach vorgängiger Anfertigung einer abnehmbaren Interimsprothese 12–22 erfolgte die schonende Zahnentfernung der vier Oberkieferfrontzähne und eine ebenfalls möglichst atraumatische Entfernung des periradikulären Granulationsgewebes.

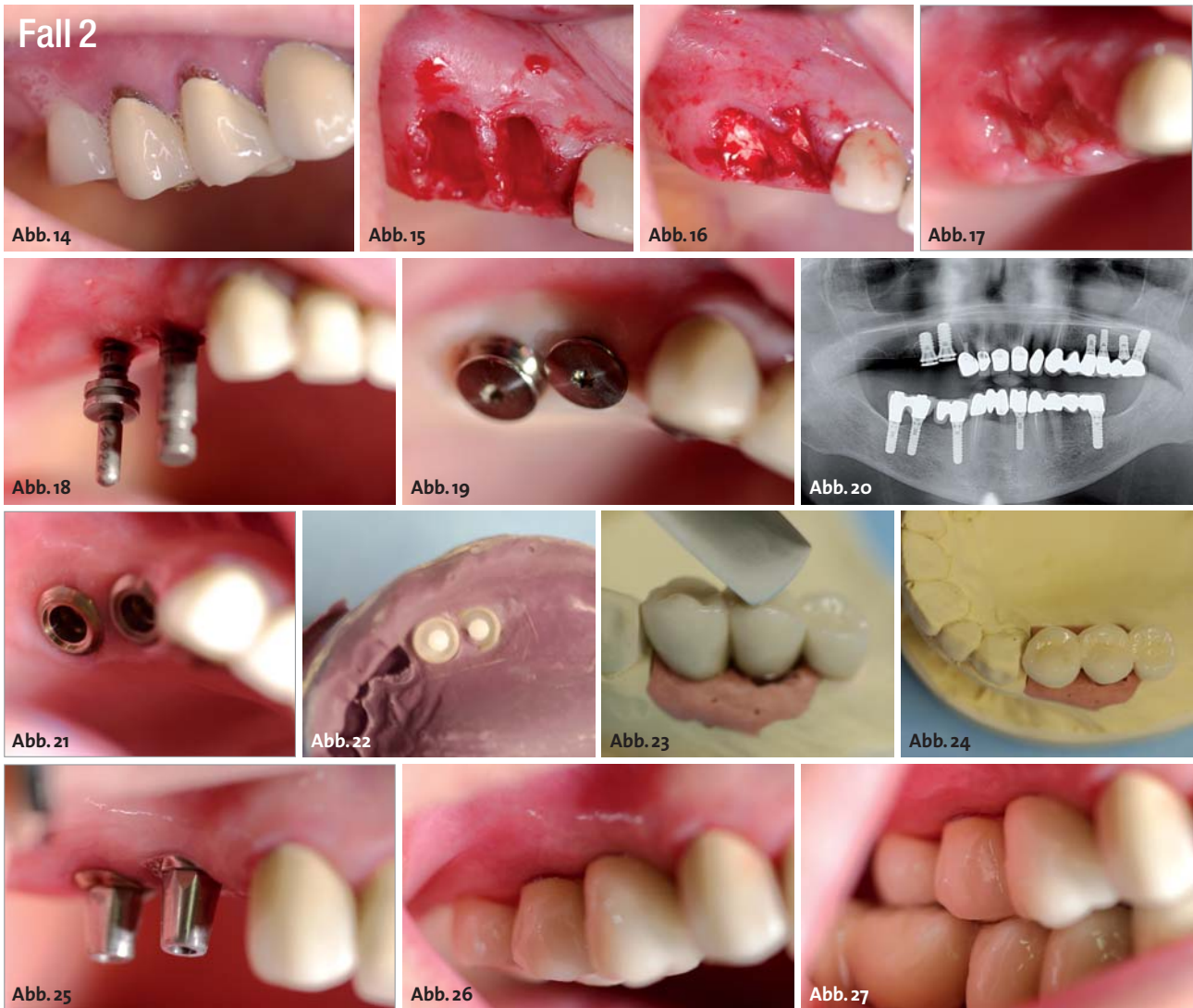Der Wundverschluss erfolgte mittels vier Kollagenmembran- und -kegeleinheiten, die durch Reduktion des Kollagenanteils der Alveole angepasst wurden. Auch der der Mundhöhle zugewandte Membrananteil wurde den Wundrändern adaptiv angepasst, sodass ein dichter Verschluss mit Nahtmaterial möglich wurde.

Vier Wochen nach Zahnentfernung stellte sich das ehemalige Zahnareal 12–22 reizlos bei gutem Struktur- und Volumenerhalt dar. Regionen 12, 22 wurden ITI-Implantate inseriert, die nach zwölf Wochen Einheilzeit mit einer festsitzenden Brücke versorgt wurden.

### Fall 2: Die Freundsituation in der rechten Oberkieferhälfte

Die vor 31 Jahren entstandene Freundsituation in der rechten Oberkieferhälfte wurde mit einer Distoanhängerbrücke 16-15-14 BM-KM-KM ver-





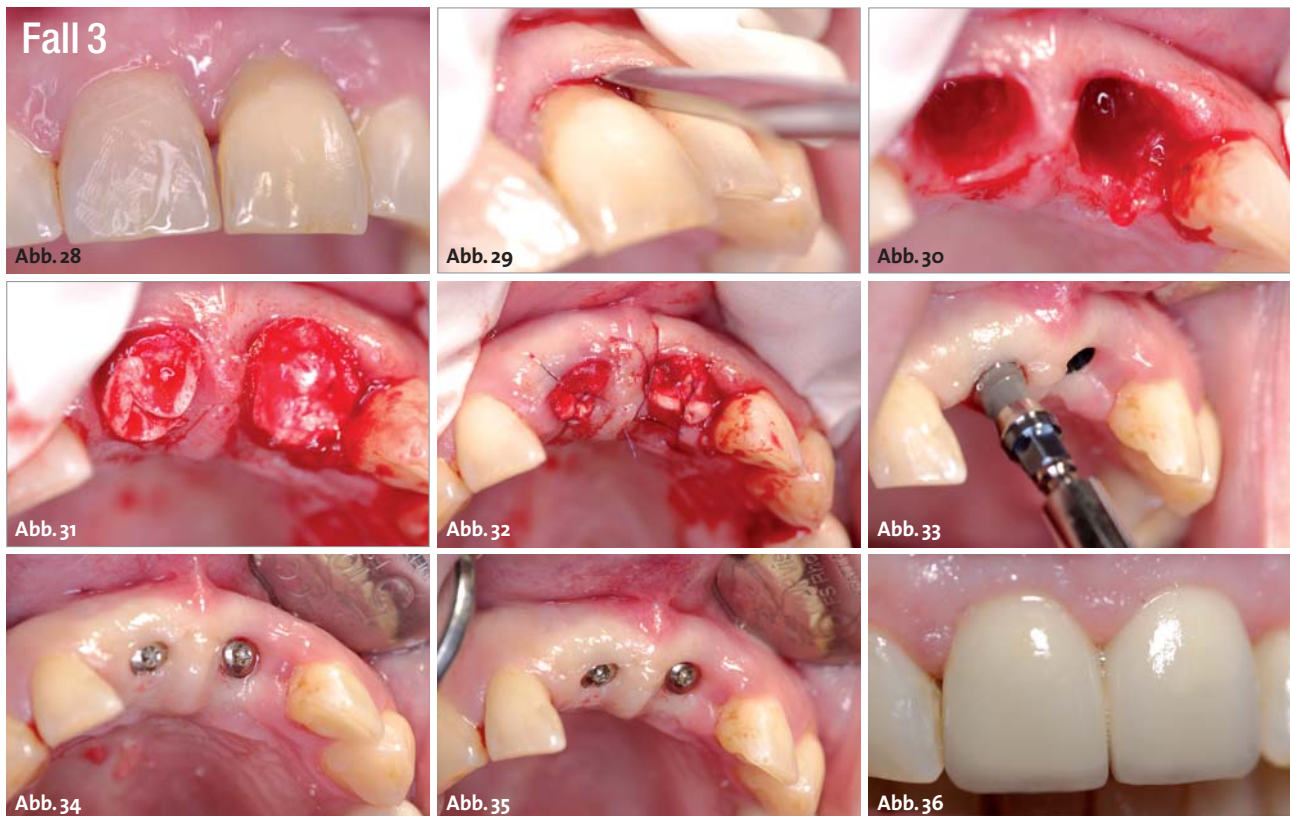
In der rechten Oberkieferhälfte sind die beiden verbliebenen Seitenzähne frakturiert und tief kariös (Abb. 14) und somit nicht mehr erhaltungswürdig. Dank einer schonenden Entfernung der Zahnwurzeln (Abb. 15) konnten die beiden Alveolen weitestgehend intakt verbleiben und eine adaptierte Kollagenmembran- und -kegeleinheit eingebracht werden (Abb. 16). Eine Woche postoperativ erfolgte die Entfernung des Nahtmaterials (Abb. 17). Nach vier Wochen Wartezeit stellt sich das Knochenlager reizlos und weitestgehend primär rekonstruiert dar. So konnte nach dieser kurzen Wartezeit die Insertion zweier Implantate erfolgen. Abbildung 18 zeigt den Zustand nach Implantatbettbohrung, Abbildung 19 die beiden eingebrachten Implantate; beachten Sie auch die entsprechende Panoramaschichtaufnahme (Abb. 20). Nach Ablauf der Osseointegrationsphase stellten sich beide Implantate reizlos dar (Abb. 21), sodass die Abformung mittels eines individuellen Löffels (Abb. 22) und die zahntechnischen Arbeitsschritte (Abb. 23 und 24) erfolgen konnten. Abbildung 25 zeigt die inserierten Abutments und Abbildung 26 die eingegliederte Arbeit im Munde der Patientin, Abbildung 27 die entsprechende Saggitalaufnahme.

sorgt. Zu einem späteren Zeitpunkt wurden beide Prämolaren (Pfeilerzähne) einer endodontischen Behandlung unterzogen und mit einer Wurzelfüllung versorgt. Eine Fraktur beider Zähne gestaltete sich derart ungünstig, sodass beide Zähne nicht erhaltungswürdig waren. Die Patientin äußerte den Wunsch, die „gleiche Versorgung, jedoch mit Implantaten, statt mit Zähnen“ zu erhalten. Um weitere Frakturen der auf subgingivalem Niveau frakturierten Zähne zu vermeiden, erfolgte eine schonende und umsichtige Extraktion der beiden Wurzelreste. Zwei Kollagenmembran- und -kegeleinheiten wurden mit dem Skalpell (Kollagenteil) und der Schere (Membranteil) so individualisiert, dass diese sich weitestgehend bündig der ehemaligen Alveole anpassten, diese ausfüllten und einen Abschluss bildeten. Es erfolgte ein finaler Verschluss mittels i.o. Nähten.

Auch hier fand nach vier Wochen eine verzögerte Sofortimplantation statt, es wurden Regionen 14, 15 zwei Implantate inseriert, die wiederum nach Wochen Osseointegrationszeit mit einer Anhängerbrücke (16 als Prämolarenbrückenglied gestaltet) versorgt wurden.

### Fall 3: Ersatz der parodontal schwer geschädigten Zähne 11, 21

Die Patienten (Mitte 30) hatte schon mehrere Zähne im Seitenzahngebiet des Oberkiefers verloren, wobei ihr ausgeprägter Nikotinabusus mit an Sicherheit grenzender Wahrscheinlichkeit kein unbedeutender Co-Faktor dieses unerfreulichen Geschehens war. Ein vor vielen Jahren erlittenes Frontzahntrauma (häuslicher Sturz) be-



In einem von einer vorgängigen schweren Parodontitis gezeichneten Gebiss sind die beiden mittleren oberen Schneidezähne derart geschädigt (Abb. 28), dass diese nicht mehr als erhaltungswürdig einzustufen sind. Nach einer minimalinvasiven Entfernung der beiden oberen mittleren Inzisivi (Abb. 29) stellen sich die Schneidezahnalveolen intakt dar (Abb. 30), sodass die Kollagenmembran- und -kegeleinheit im Sinne einer Socket Preservation eingebracht (Abb. 31) und fixiert (Abb. 32) werden kann. Nach primärer Weichteilheilung können zwei Implantate (Abb. 33) eingebracht werden; Abbildung 34 zeigt den direkt postoperativen Status, Abbildung 35 den nach einer Woche. Nach weiteren acht Wochen Einheilzeit wurden die beiden Implantate mit Kronen versorgt, Abbildung 36 zeigt den klinischen Befund im Rahmen einer Recallsitzung nach sechs Monaten.

dingte damals die Schienung der beiden oberen mittleren Schneidezähne, die nun ein knappes Jahrzehnt später hohe Lockerungsgrade aufwiesen. Ferner lag ein ausgeprägter Schmerz beim Abbeißen vor. Nach vorgängig erfolgter Herstellung einer klammerlosen Interimsteilprothese erfolgte die unter maximaler Vermeidung traumatisierender Momente durchgeführte Entfernung der beiden oberen mittleren Inzisivi. Auch hier kam die Kollagenmembran- und -kegeleinheit zum Einsatz; beide Alveolen wurden entsprechend versorgt. Gerade angesichts des Nikotinabusus, den abzustellen die Patientin nicht bereit war, war ein Struktur- und Volumenerhalt ebenso bedeutsam wie die Erzielung eines möglichst raschen und möglichst dichten Verschlusses durch die Kollagenmembran- und -kegeleinheit. Nach vier Wochen primärer Abheilzeit wurden zwei Implantate Regionen 11, 21 inseriert, die nach weiteren acht Wochen mit zwei Kronen als Suprakonstruktion versorgt wurden.

### Auswertung

Das hier vorgestellte Verfahren stellt definitiv keinen Ersatz eines bewährten Behandlungsmusters, sicherlich jedoch eine Vereinfachung eines bewährten Therapie-schemas dar. Bei weitestgehend intakter Alveole, die als Voraussetzung für die Durchführung der hier beschrie-

benen Behandlungsschritte zu definieren ist, können schnell und unter Vermeidung eines weiteren Gewebetraumas eine GBR-Maßnahme mit dem Ziel des weitestgehenden Volumenerhalts eines ehemaligen Zahnfaches und damit günstige Voraussetzungen für eine verzögerte Sofortimplantation geschaffen werden. Klare Limitationen hat das Verfahren bei starkem Zerstörungsgrad des ehemaligen Zahnfaches (durch eine komplizierte Zahnentfernung oder vorgängige Eingriffe mit weitestgehendem Verlust der bukkalen Knochenlamelle bedingt), ferner bei profunder Entzündungs- und Infektionslage des nicht erhaltungswürdigen Zahnes und immer dann, wenn Patienten den Einsatz von Materialien tierischen Ursprungs nicht wünschen. ■

### ■ KONTAKT

#### Dr. Georg Bach

Fachzahnarzt für Oralchirurgie  
Rathausgasse 36, 79098 Freiburg im Breisgau  
doc.bach@t-online.de

#### ZTM Christian Müller

DENTAL-TECHNIK Christian Müller  
Carl-Kistner-Straße 21, 79115 Freiburg im Breisgau

