PN WISSENSCHAFT & PRAXIS

Augmentation im ...

Fortsetzung von Seite 1

Der Anspruch des Patienten zwingt den Behandler heute, insbesondere in der ästhetisch-kosmetisch hochsensiblen Zone des Oberkiefer-Frontzahnbereiches, zur Erlangung optimaler Ergebnisse, die ein sicheres und vorausschauendes chirurgisches Handling voraussetzen.

Auch wenn sich die Sofortimplantation und vielleicht auch die Sofortversorgung mit strenger Indikationsstellung und Verblockung der Implantate zunehmend etablieren, sind doch diese Techniken in der Oberkieferfront einem höheren Risiko ausgesetzt und sollten nur bei optimalen Voraussetzungen zur Anwendung kommen. Natürlich ist es ein Argument, dem Patienten weniger operative Eingriffe zuzumuten und die Behandlungszeit (und die Kosten) zu minimieren, jedoch darf der operative Erfolg nicht durch den „Zeitdruck" des Patienten gefährdet werden. In diesen Fällen sollte der Chirurg ein mehrschrittiges Behandlungskonzept in Erwägung ziehen und Sofortimplantationen kritisch bewerten. Bei sinnvoller Argumentation und schonender chirurgischer Vorgehensweise (minimalinvasiv, mikrochirurgisch!) ist die Akzeptanz der Patienten aus unserer Sicht in der Regel deutlich höher als häufig angenommen.

Die moderne Chirurgie bietet dem Behandler die Möglichkeit, postoperative Beschwerden deutlich zu reduzieren. So ist die autologe Knochenblockentnahme, das Bone splitting oder die Präparation eines fazialen Kieferhöhlenfensters für eine Sinusbodenelevation nach Tatum durch den Einsatz der Piezochirurgie (Fa. Rocker & Narjes) wesentlich übersichtlicher, sicherer, schneller und atraumatischer geworden (Abb. 1 und 2).

Der Einsatz eines Thrombozytenkonzentrates (PRP) in unserer Praxis sowie das Vernähen der Wundränder mit atraumatischem, synthetischem, monofilem Nahtmaterial in den Stärken 6–0 oder 7–0 beschleunigen die primäre Wundheilung dramatisch und verringern die postoperativen Beschwerden eindrucksvoll. Nachfolgend werden zwei unterschiedliche Wege beschrieben, um in der Oberkieferfront auf chirurgischem Weg die Voraussetzungen für eine spätere, kosmetisch anspruchsvolle prothetische Rehabilitation zu schaffen (Abb. 3 bis 18). Bei der ersten Methode, die schon seit langem etabliert ist und in der Literatur häufig als „Ridge-Preservation-Technique" oder auch „Bio-Col-Technique" beschrieben wird,

Fortsetzung auf Seite 4

Abb. 3: Horizontale Wurzelfraktur an 12.

Abb. 4: Anpassen der ePTFE-Membran (TefGen®).

Abb. 5: Auffüllen der Alveole mit Cerasorb M®.

Abb. 6: Horizontale Matratzennaht.

Abb. 7: Provisorium in situ (Röntgenkontrolle siehe Abb. 18).

Abb. 8: Deutlicher Defekt an 11.

ANZEIGE

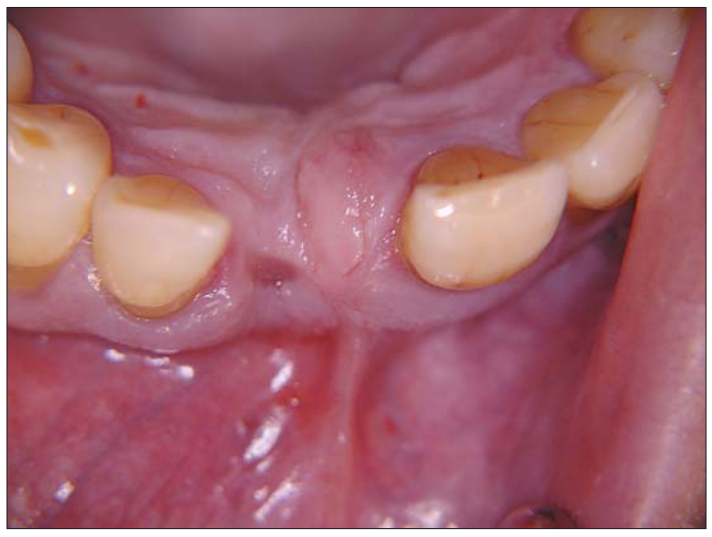

Abb. 9: Ansicht von okklusal.

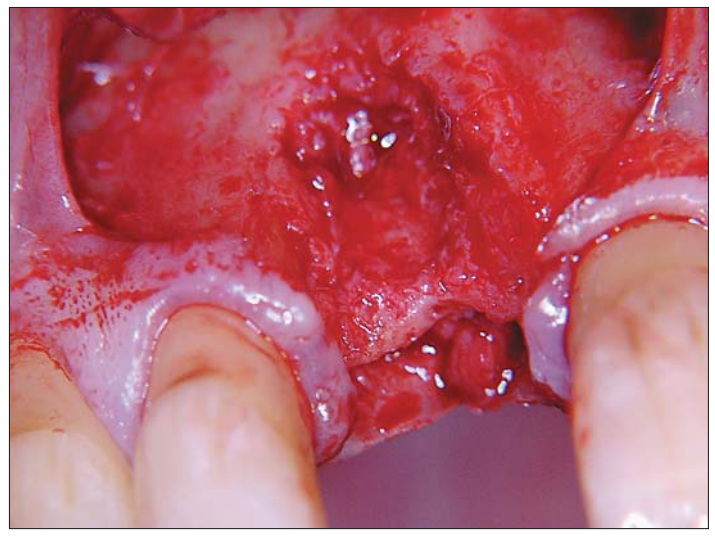

Abb. 10: Defektdarstellung.

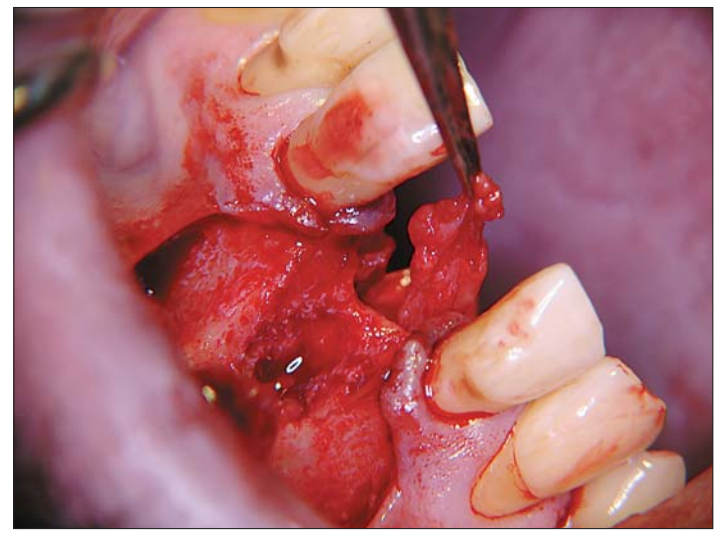

Abb. 11: Palatinaler gestielter Bindegewebslappen.

Fortsetzung von Seite 3

soll ein Kollaps der bukkalen Alveolenwand nach Zahnextraktion infolge resorptiver Mechanismen vermieden werden, indem man die Alveole post extractionem mit einem Füllkörper, in diesem Fall das β-Tricalciumphosphat Cerasorb M® (Fa. curasan), auffüllt und durch eine inzisionsfreie Taschenpräparation bukkal und palatinal eine Membran, hier eine nicht resorbierbare ePTFE-Membran (TefGen®, Fa. curasan) interponiert und durch eine horizontale Matratzennaht fixiert. Diese Technik findet auch bei Defekten der bukkalen Knochenlamelle ihre Anwendung, allerdings sollten diese unserer Erfahrung nach zirkulärer Form sein und eine koronale Restknochenhöhe von mindestens vier bis fünf Millimeter gewährleisten. Ein primärer Wundverschluss mit vollständiger Deckung der Membran ist nicht erforderlich. Der Patient wird angewiesen, für eine Woche mit einer Chlorhexidin-Spülung eine prophylaktische Wundhygiene zu betreiben und nach sieben bis zehn Tagen erfolgt die Nahtentfernung. In unserer Praxis finden Kunststoff-Interimsprothesen sehr häufig bei der provisorischen Versorgung ihre Anwendung, da sie kosmetisch durchaus tolerierbar für die Patienten sind und durch die basale Gestaltung der ersetzten Zähne auf einfache Weise Einfluss auf die Bildung von Papillen mit einem girlandenförmigen Gingivaverlauf genommen werden kann. Die Entfernung der Membran erfolgt nach ca. fünf bis sechs Wochen wiederum inzisions- und anästhesiefrei durch die Pinzette. Eine Implantation in dem auf diese Art augmentierten Bereich wird in unserer Praxis nach ca. vier bis fünf Monaten vorgenommen. Die Akzeptanz der Patienten ist bei diesem Verfahren hoch, da es ein schnelles und minimalinvasives Verfahren ist und die postoperativen Beschwerden in der Regel sehr begrenzt sind. Diese Methode findet sowohl bei dem Verlust eines Einzelzahns als auch bei dem Verlust mehrerer Zähne in der Frontzahnregion ihre Anwendung.

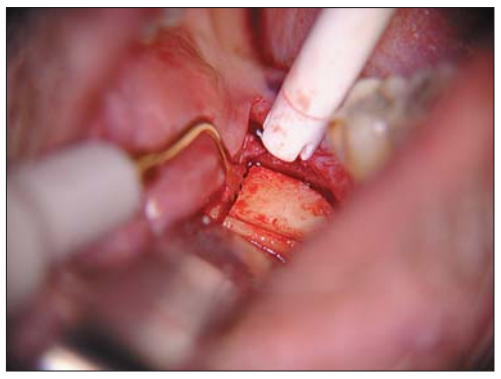

Abb. 12: Piezochirurgische Entnahme des Blocktransplantates.

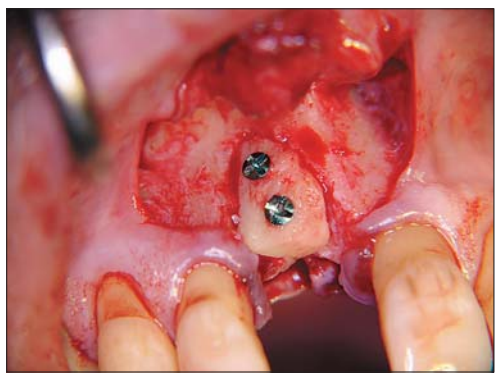

Abb. 13: Fixiertes Blocktransplantat.

Fallbeschreibung „Ridge-Preservation-Technique“

Im vorliegenden Fall klagte ein 59-jähriger männlicher Patient über Schmerzen des lateralen Schneidezahnes 12. Nach klinischer und röntgenologischer Befunderhebung stellte sich eine horizontale Wurzellängsfraktur des Zahnes dar. Da der Zahn nicht perkussionsempfindlich war, wurde nach sehr schonender Entfernung des Schneidezahnes die Alveole exkochleiert und sondiert. Dies ist zwingend notwendig, denn wenn die Alveolenwand z.B. gänzlich resorbiert ist und der Defekt zu groß, sollte dieses Verfahren nicht zur Anwendung kommen und stattdessen unter Sicht entsprechend augmentiert werden (Knochenchips, -blöcke).

Der Defekt in diesem Fall war auf ca. zwei Quadratmillimeter limitiert und ließ eine günstige Prognose erwarten. Nach schonender Mobilisation des Mukoperiostgewebes und Präparation einer bukkalen und palatinalen Tasche wurde die Membran entsprechend zugeschnitten. Nachdem die Membran in die bukkale Tasche eingeschoben worden ist und den Defekt um mindestens zwei Millimeter überragt, wurde das Cerasorb M® (Korngröße 500–1.000 µm) in die Alveole gefüllt. Es hat sich bewährt, Augmentationsmaterialien mit dem Eigenblut des Defektes für einige Minuten zu benetzen, da sich die Materialien dann wesentlich besser verarbeiten lassen und die für die Regeneration entscheidenden Zellen wie etwa die Osteoprogenitorzellen oder die mesenchymalen Stammzellen direkt im Augmentationsbereich

ANZEIGE

PN Kurzvita

Dr. Marcel A. Wainwright

- 1969 geboren
- 1989–1994 Studium der Zahnheilkunde an der Uni Aachen
- 1996 Promotion
- seit 1999 in Gemeinschaftspraxis (Gelsenkirchen) niedergelassen
- seit 02/2006 Zusatzbezeichnung „Tätigkeitsschwerpunkt Implantologie“ der DGI
- spezialisiert auf Implantologie, Hart- und Weichgewebsaugmentation, Mikrochirurgie, chir. Parodontologie und ästhetische Zahnmedizin
- Fortbildungsreferent für 3i Implant Innovations und curasan AG

wirken können. Beim Befüllen der Alveole sollte darauf geachtet werden, dass diese nicht überstopft und das Augmentationsmaterial nicht zu stark kondensiert wird, da ansonsten die für die Angiogenese, und damit die Voraussetzung für die Nutrition der knochenbildenden Zellen, so wichtigen Hohlräume nicht vorhanden sind. In diesen Fällen kommt es zwangsläufig nur zu einer schlechten Resorption des Augmentates und das Implantatlager ist auf Grund seiner schlechten Vaskularisierung als insuffizient einzustufen.

Fallbeschreibung Blocktransplantat und VIPCT-Lappen

Bei der zweiten Methode ist der Defekt in der Oberkieferfront zu groß und muss mithilfe eines autologen Blocktransplantates aus dem Unterkiefer distal des Weisheitszahnes augmentiert werden. Um gleichzeitig nicht nur die defezitäre Hartgewebs-, sondern auch die Weichgewebssituation zu verbessern, wurde simultan ein gestielter palatinaler Bindegewebslappen über den Knochenblock rotiert.
Dieser Lappen wird von Sclar als VIPCT-Lappen (Vascularized Interpositional Connective Tissue Flap) beschrieben. Im folgenden Fall stellte sich bei einem 53-jährigen männlichen Patienten nach Entfernung des Zahnes 11 ein deutlich zu erkennender Hartgewebs- und Weichgewebsdefekt dar. Nach Darstellung des Defektes durch einen Full-Flap wurde aus dem Gaumenbereich ein palatinal gestielter Bindegewebslappen präpariert, der später in den Defektbereich einrotiert werden sollte. Dabei ist darauf zu achten, dass die A. palatina nicht verletzt wird und der Lappen an der Basis breit genug gestielt bleibt, um eine Nekrose zu vermeiden. Im Anschluss wurde im Unterkiefer mithilfe des Piezochirurgie-Gerätes ein Blocktransplantat entnommen. Dieses wurde dann entsprechend getrimmt und der Defektgröße angepasst. Das Transplantat ist mit zwei Osteosyntheseschrauben (Fa. Normed) fixiert worden. Die bei der Entnahme des Transplantates angefallenen Knochenspäne wurden mit einem Knochenfilter (Fa. Schlumbohm) aufgefangen und zur Modellation des augmentierten Bereiches benutzt. Danach wurde eine bioresorbierbare Membran (Fa. Geistlich) über den Defekt gelegt und der vorher präparierte palatinal gestielte Lappen über die Membran mit dem Periost kaudolabial durch eine bioresorbierbare Naht fixiert. Dadurch wird einerseits die Membran in Position gehalten, der von palatinal gestielte Lappen nach bukkal rotiert und der labiale, vollschichtige Lappen schon leicht nach koronal angehoben. Abschließend erfolgte der mikrochirurgische Wundverschluss mit einer synthetischen Naht (7–0) und dem Patient wurde eine Interimsprothese eingegliedert.

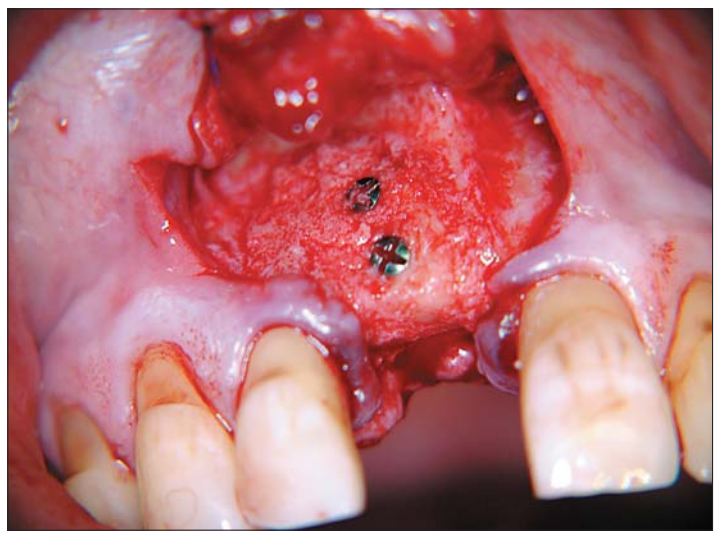

Abb. 14: Mit autologem Knochen modelliertes Augmentat.

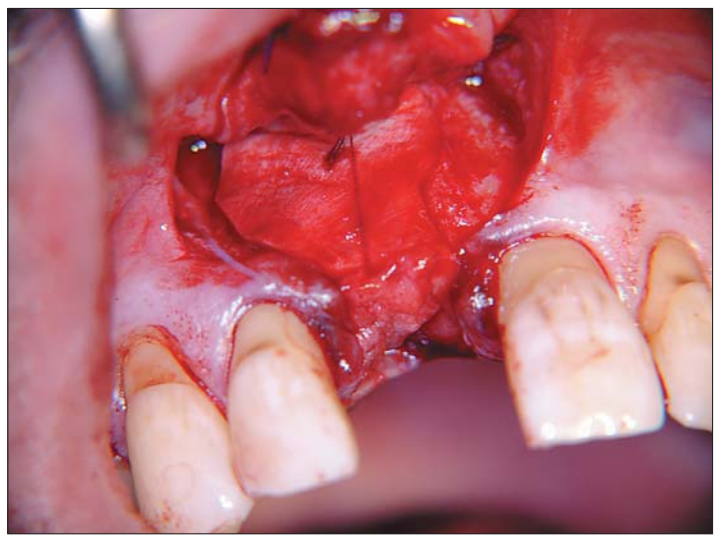

Abb. 15: Membran eingebracht und Fixation des pal. Bindegewebslappens.

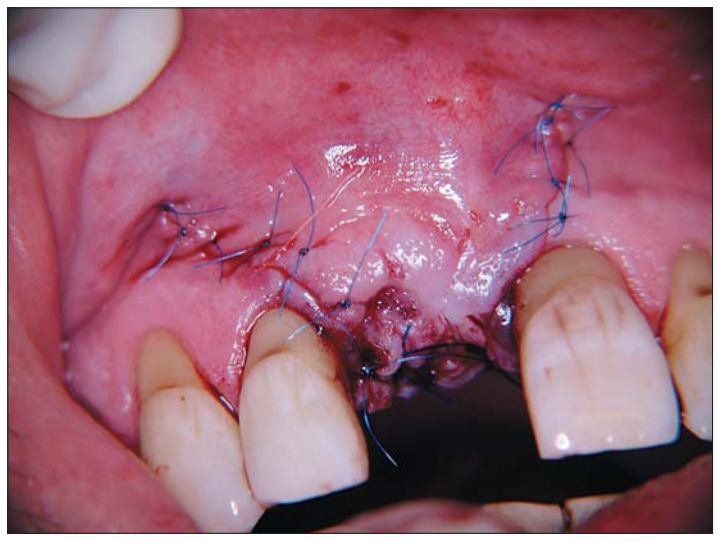

Abb. 16: Wundverschluss.

Abb. 17: Erster Tag post OP, fibrinbedeckte Wunde.

Abb. 18: Röntgenkontrolle.

Abb. 19: Post OP-Röntgenbild.

Zusammenfassung

Im ästhetisch kritischen Bereich der OK-Frontzahnregion gibt es bei günstigen Voraussetzungen die Möglichkeit der einfachen, inzisionsfreien Alveolenaugmentation, um den Kollaps der bukkalen Knochenwand zu vermeiden und kleinere Defekte zu rekonstruieren. Dieses als „Ridge-Preservation-Technique“ oder als „Bio-Col-Technique“ bezeichnete Verfahren ist seit Jahren bewährt und macht eine spätere Implantation im augmentierten Bereich möglich und sicher. Dieses minimalinvasive Verfahren kommt in unserer Praxis allerdings nur dann zum Zuge, wenn die Voraussetzungen dafür optimal sind, d.h., dass ein möglicher vestibulärer Knochendefekt zirkulärer Art ist und dass nach koronal ein ausreichend breiter Knochensaum erhalten bleibt. Die einfache Entfernung der Membran erfolgt nach ca. fünf bis sechs Wochen ohne Lokalanästhesie durch die Pinzette. Eine Implantation ist an dieser Stelle nach ca. fünf bis sechs Monaten möglich.
Demgegenüber steht das autologe Blocktransplantat, welches aus der UK-Molarenregion mithilfe des Piezochirurgie-Gerätes atraumatisch entnommen und mithilfe von zwei Osteosyntheseschrauben fixiert wurde. Zur gleichzeitigen Weichgewebsaugmentation wurde ein von palatinal rotierter Bindegewebslappen über den augmentierten Bereich rotiert und apiko-bukkal mit dem Periost vernäht. Nach ca. sechs Monaten erfolgt die Entfernung der Osteosyntheseschrauben und simultan die Implantation. Dieses Verfahren wenden wir bei größeren Hart- und Weichgewebsdefekten an und ermöglicht eine deutliche Augmentation beider Gewebearten mit einem chirurgischen Eingriff. PN

PN Literatur

- Sclar A G. Preserving alveolar ridge anatomy following tooth removal in conjunction with immediate implant placement. The Bio-Col technique. Atlas Oral Maxillofac Surg Clin North Am. 1999 Sep; 7(2):39–59.
- Anson D. Maxillary anterior esthetic extractions with delayed single-stage implant placement. Compend Contin Educ Dent. 2002 Sep; 23(9):829–30, 833–6, 838 passim; Quiz 848.
- Khoury F, Happe A. The palatal subepithelial connective tissue flap method for soft tissue management to cover maxillary defects: a clinical report. Int J Oral Maxillofac Implants. 2000 May–Jun; 15(3): 415–8.
- Edelhoff D, Spiekermann H, Yildirim M. A review of esthetic pontic design options. Quintessence Int. 2002 Nov–Dec; 33(10):736–46.
- Sethi A; Klaus T. Ridge augmentation using mandibular block bone grafts: preliminary results of an ongoing prospective study. Int J Oral Maxillofac Implants 2001 May–Jun; 16(3):378–88.
- Lambrecht J T. Intraoral piezosurgery. Schweiz Monatsschr Zahnmed 2004; 114(1):28–36.

PN Adresse

Dr. Marcel A. Wainwright
Marktstr. 9
45891 Gelsenkirchen
Tel.: 02 09/7 37 12
E-Mail: Weinrecht@aol.com