Einteilige Implantate als ideale und bezahlbare Ergänzung

Patienten wünschen es, möglichst von einem Behandler, am liebsten von ihrem Hauszahnarzt, „von A bis Z“, atraumatisch, schnell und zu einem bezahlbaren Gesamtpreis versorgt zu werden. Die Einfachheit und Sicherheit einteiliger Implantate seit nunmehr über 25 Jahren, die zeiteffektive Alltagstauglichkeit, der Abschluss der Gesamtbehandlung in zwei Wochen und fast keine Anfangsinvestitionen für den Zahnarzt führen dazu, dass er nun die Möglichkeit hat, mit einer „einfachen Implantologie“ nicht nur dem Wunsch seiner Patienten zu entsprechen, sondern auch sein Therapie- und Leistungsspektrum um ein Vielfaches zu erweitern.

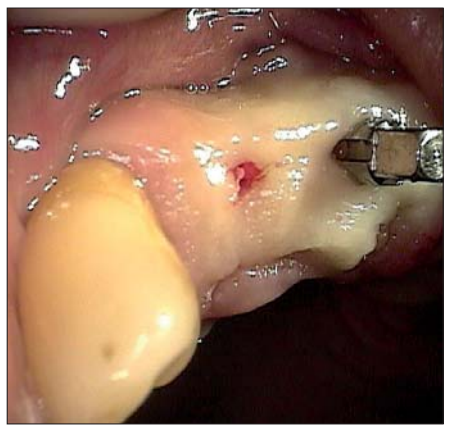

Abb. 1: Klinische Ausgangssituation. – **Abb. 2:** Öffnung der sterilen Blisterverpackung. – **Abb. 3:** Transgingivale Bohrung auf Länge des späteren Implantates mit anschließender „KKK“ (Kontrolle). – **Abb. 4:** Entnahme des sterilen Champions® mit der integrierten Einbringhilfe, die man – nach dem Vierkant gekürzt – später auch als zementfreies Provisorium-Käppchen nehmen kann.

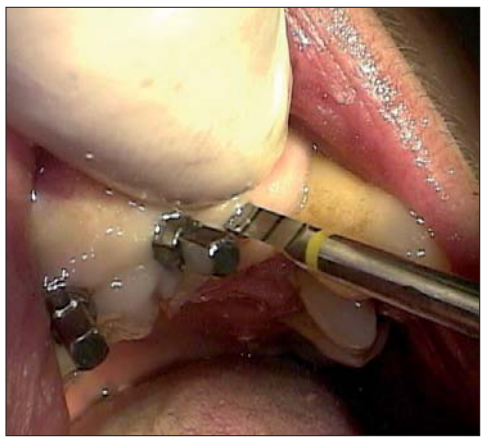

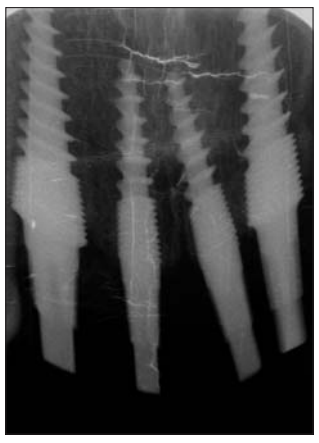

Abb. 5: Manuelle Insertion des Implantates, final mit einer Drehmomentratsche. – **Abb. 6:** Im Oberkiefer wird nur mit einem konischen Gelb-Ring-Drill die Kavität aufbereitet. Alle 2 mm sind Lasermarkierungen zur sicheren Tiefenbestimmung erkennbar. – **Abb. 7:** Abschluss der Implantation. – **Abb. 8:** Röntgenkontrolle: Subkrestale Implantationskontrolle.

Abb. 9a: Das absichtlich, am Rand zu kurz gehaltene Provisorium bedingt ein „Papillenforming“ in wenigen Tagen. – **Abb. 9b:** Das Provisorium nach zwei Wochen! – **Abb. 10:** Das gestaltete „Papillenforming“. – **Abb. 11:** Klinische Situation nach einem Jahr.

So sind zum Beispiel einteilige Champions®-Implantate komplett mit präparierbarem Vierkant- (für zementierbare Kronen) oder Tulpen-/Kugelkopf (zur Fixierung herausnehmbarer Prothetik) erhältlich. Sie werden uns Zahnärzten auch auf Kommission zur Verfügung gestellt. Dazu sind die wenigen Instrumente (im Oberkiefer ein Bohrer, im D1-Knochen im Unterkiefer maximal drei Bohrer, eine Einbringhilfe und eine Drehmomentratsche), die man zum Implantieren braucht, auch mit anderen Systemen kompatibel, sodass der Anwender keine oder fast keine Anfangsinvestition tätigen muss. Ebenso einzigartig ist die erstaunliche Bandbreite von Gewindelängen und Durchmessern bei den Champions®, wobei der Implantat-Kopf immer der Gleiche ist: entweder Vierkant oder Tulpe. Durch das Design sind sie äußerst primärstabil und für Sofortbelastung und Sofortimplantationen geeignet. Sie zeichnen sich alle krestal mit einem bewährten Mikrogewinde aus und sind mit einem intelligentem Hals/Kopfbereich für unterschiedliche Schleimhautdicken ausgestattet.

1. Fallbeispiel

Die Ausgangslage: Eine unterdimensionierte Kavitätenbohrung mit nur einem Bohrer im Oberkiefer, Knochenkavitätenkontrolle (KKK) und abgeschlossene Implantation in wenigen Minuten. Nach berührungsloser Entnahme des Implantates aus der Blisterverpackung inseriert man direkt mit der gelblich-transparenten Kunststoffeinbringhilfe, wechselt dann auf die metallische Einbringhilfe (mit zwei Fenstern), auf die entweder das aufsetzbare Handrad mit dazugehörigem Hebelarm oder alternativ die Drehmomentratsche direkt aufgesteckt werden kann. Nach der, für den Patienten schmerzfreien, Implantation der vier Implantate und der eventuellen Präparation ist die klinische Situation nach konventioneller Methodik abformbar. Röntgenkontrollaufnahmen: Bestätigt hat sich seit 15 Jahren Praxiserfahrung bei der einfach zu erlernenden MIMI-Implantationstechnik die Erkenntnis, das Mikrogewinde mindestens 1–2 mm unterhalb des krestalen Knochenniveaus zu versenken, um langfristig einem periimplantären Knochenabbau entgegenzusteuern. Ein absichtlich zu kurz gehaltenes, randglatt angefertigtes, zementreizungsfreies, von basal extrem weit ausgeschliffenes Kunststoffprovisorium (speziell an 22), lässt ein einfaches „Papillenforming“ zu. Es ist immer wieder erstaunlich, mit welch „kleinen Tricks“ man ästhetischen Zahnersatz auch oder gerade mit einteiligen Implantaten in der Front ermöglicht, auch ohne Prep-Caps. Abutmentlockerungen, Bakterienpenetration in einen Mikrospalt und dadurch bakteriellbedingte Periimplantitis habe ich bei über 12.000 einteilig versorgten, gut dokumentierten und überprüften Implantaten noch nie feststellen können. Das Eingliedern der vollverblendeten Arbeit erfolgt unter leichter Anämie mit einem handelsüblichen Glasionomerzement.

Ein ästhetisch ansprechendes Ergebnis der palatinal verblockten Arbeit, welches die Patientin sehr glücklich stellte. Erträgliche Materialkosten für diese vier Implantate und vier Laboranaloge sowie reduzierte zahntechnische Kosten erleichtern vielen Patienten die Entscheidung zugunsten eines implantatabgestützten Zahnersatzes.

Ein weiterer Vorteil der Champions®-Implantate ist zweifelsfrei die äußerst schonende und auch leicht erlernbare Implantationstechnik, die wir, wenn möglich, immer „flapless“– ohne Periostschlitzung – rein transgingival durchführen. Bezüglich der Einschubrichtung haben sich insbesondere die Zirkon-Prep-Caps (neben Titan-Prep-Caps) bewährt, die bei uns vor allem bei Sofortimplantationen und bei größeren Divergenzen zum Einsatz kommen. Die Rot-Weiß-Ästhetik ist kein Argument kontra „Einteiligkeit“. Natürlich ist es kein gleichwertiges „Züchten von Papillen“ mit Binde- und Schleimhauttransplantationen, welches für viele die „Hohe Schule“ der Parodontologie darstellt. Doch alltagstauglich zu managen ist die Rot-Weiß-Ästhetik auch ohne großen operativen, technischen, finanziellen und zeitlichen Aufwand und zu großer Zufriedenheit aller Beteiligten.

Abb. 12: Ausgangssituation: Fehlender Zahn 25. – **Abb. 13:** MIMI® Bohrung, die 1mm palatinal der Kieferkammmitte mit der Tendenz nach palatinal erfolgt. – **Abb. 14:** Knochen-Kavitäten-Kontrolle („KKK“) mittels steriler PA- oder Knochensonde: In allen fünf Dimensionen muss überall Knochen hart fühlbar sein.

2. Fallbeispiel

Die Ausgangslage: Versorgung einer oberen Einzelzahnlücke mit sehr kurzer, klinischer Krone. Nach leichter Infiltration vestibulär und palatinal wird palatinalwärts nur mit gelbem Drill transgingival 14 mm gebohrt: 2 mm Schleimhautdicke plus 2 mm „subkrestales Implantieren“ plus 10 mm Champions-Gewindelänge. Nach „KKK“ wird auch im Oberkiefer in den meisten Fällen die Primärstabilität von 40 Ncm bei 3,5 mm Durchmesser Champions® durch Knochenkondensation erreicht. Ansonsten hätte das Implantat quasi schon als „Osteotom“ gedient (der Knochen wurde verdichtet) und das nächst größere Implantat mit dem Durchmesser von 4,5 mm Durchmesser wäre zum Einsatz gekommen. Sobald jedoch 40 Ncm erreicht werden und man die bukkale, vestibuläre Knochenlamelle durch tendenziell palatinal inserierte Implantate schützt, so steht prinzipiell einer Sofortbelastung nichts im Wege. Die einzige Ausnahme zur Sofortbelastung stellt in unserer Praxis die einwurzelige, obere Zahnlücke im Oberkiefer dar: Dort warten wir i.d.R. acht Wochen, bis dahin wird das Implantat mit den angebondeten Approximalflächen der Nachbarzähne verblockt. Nach dem ossären Remodelling und Erhaltung der sekundären Stabilität unter strikter Vermeidung von Lateral- bzw. Scherkräften (Provisorium auf Non-Okklusion) wird die Krone (in diesem Falle eine ZrO_2-Krone) konventionell einzementiert.

Fazit

Es waren immer praktizierende Kollegen in den Praxen, die die Implantologie entwickelten und voranbrachten, doch wir stellen in den letzten Jahren fest, dass sich viele verunsichern lassen und den Glauben an die „Einfachheit“ verlieren. Je komplizierter Systeme und Arbeitsabläufe sind, desto mehr Risiken und Fehlerquellen können sich summieren oder gar potenzieren, deshalb: Top-Qualität darf heutzutage nicht kompliziert und teuer sein und muss in einen normalen, in unseren, Praxisalltag vollends integrierbar sein. Der große Vorteil des transgingivalen und schonenden Implantierens (MIMI®) ist die minimale Belastung für den Patienten, die in der Regel mit keinerlei Infektionen, Schwellungen und Schmerzen aufwarten. Die „unblutige“ Operation mit nur wenigen Instrumenten und maximal drei kleindimensionierten

Abb.15: Erfolgt der Knick der Ratsche bei 40 Ncm, so kann i.d.R. eine Sofortbelastung erfolgen. – **Abb. 16:** Fertige, schmerzfreie Implantation in wenigen Minuten. – **Abb. 17:** Bedingt durch die sehr kurze klinische Krone, ist eine Verbreiterung dieser zur sicheren Zementierung später sinnvoll. – **Abb. 18:** Zementierung eines Typ-1 Zirkon-„Prep-Cap" mit Fuji IX. – **Abb. 19:** Präparation des Implantates und des Prep-Caps.

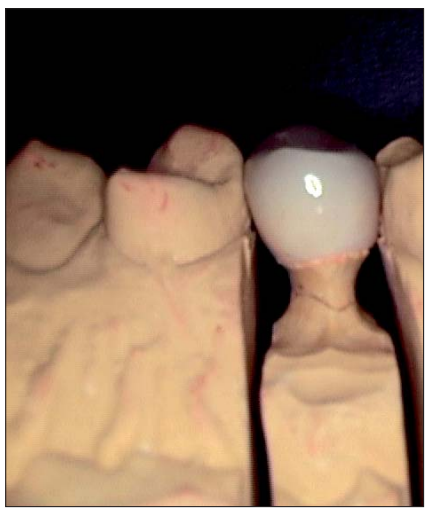

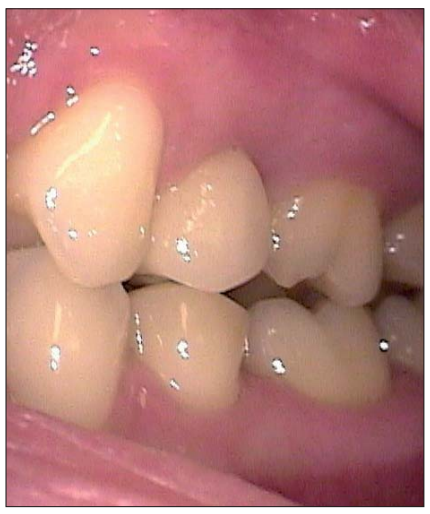
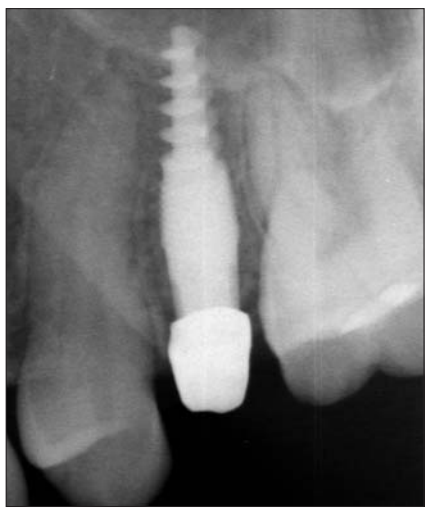

Abb. 20: Impregum-Abformung. – **Abb. 21:** Laborgefertigte Zirkonkrone. – **Abb. 22:** Klinische Situation drei Tage nach Implantation. – **Abb. 23:** Einzementierte Zirkonkrone. – **Abb. 24:** Röntgenkontrolle des Champion® mit einzementiertem Prep-Cap.

Bohrern, das einteilige, spaltfreie Design, die Möglichkeit der Präparation und der Abformung noch in derselben Sitzung, der enormen, alltagstauglichen Zeitersparnis, reduzieren natürlich auch die Gesamtkosten der Behandlung oft um die Hälfte einer konventionellen Implantatbehandlung einschließlich der Suprakonstruktion. Dies wiederum führt dazu, dass sich weitaus mehr Patienten Implantate und deren prothetische Versorgungen leisten können. Der positive Kreislauf schließt sich.

Einteilige Implantate fördern das Vertrauen in die moderne Implantologie und ermöglichen unspektakuläre, aber ästhetisch ansprechende Versorgungen auch für die „normale Haushaltskasse" unserer Patienten: Denn hohe Preise kosten Patienten. Die „einfache Implantologie" sollte einer breiten Bevölkerungsschicht auch finanziell zugänglich bleiben und von möglichst vielen Zahnärzten in ihrem Praxisalltag zumindest angeboten und, wenn möglich, sogar selbst durchgeführt werden. Abgesehen davon, dass das Implantieren viel Spaß macht und es sich monetär ebenfalls lohnt, erhält man dankbare Patienten, die immer wieder vom MIMI®-Verfahren begeistert sind. PN

Die Abbildungen wurden mittels Intraoralkamera aufgenommen. Wir bitten daher, die geringere Qualität zu entschuldigen.

PN Adresse

Gemeinschaftspraxis
Dr. Armin Nedjat,
ZA Luka Klimaschewski
Bornheimer Landstraße 8
55237 Flonheim
Tel.: 0 67 34/69 91
Fax: 0 67 34/10 53

ANZEIGE

FALTEN- UND LIPPENUNTERSPRITZUNG
INTENSIVKURS 2009
mit Dr. Kathrin Ledermann

Mehr als 2.000 Teilnehmer haben in den letzten Jahren die Kursreihen der OEMUS MEDIA AG „Unterspritzungstechniken zur Faltenbehandlung im Gesicht" besucht. Besonderer Beliebtheit haben sich dabei auch die im Rahmen von verschiedenen Fachkongressen zum Thema angebotenen eintägigen „Intensivkurse" erwiesen.
Aufgrund der großen Nachfrage werden auch in 2009 die „Intensivkurse" mit Frau Dr. Kathrin Ledermann angeboten. Die Teilnehmer haben die Möglichkeit, theoretische und praktische Kenntnisse (u.a. Live-Demonstrationen) zur Falten- und Lippenunterspritzung zu erlangen.

1. KURS
13.02.2009 IN **UNNA**_13.00–18.00 UHR
[anlässlich der 8. Unnaer Implantologietage]
Hotel park inn Kamen/Unna

2. KURS
06.03.2009 IN **SIEGEN**_13.00–18.00 UHR
[anlässlich der 1. Siegener Implantologietage]
Siegerlandhalle

3. KURS
01.05.2009 IN **MÜNCHEN**_13.00–18.00 UHR
[anlässlich der 19. Jahrestagung des DZOI]
Hotel Hilton München City

4. KURS
22.05.2009 IN **ROSTOCK**_09.00–15.30 UHR
[anlässlich des Ostseekongresses/2. Norddeutsche Implantologietage]
Hotel NEPTUN Rostock-Warnemünde

5. KURS
04.09.2009 IN **LEIPZIG**_13.00–18.00 UHR
[anlässlich des 6. Leipziger Forums für Innovative Zahnmedizin]
Hotel The Westin Leipzig

6. KURS
18.09.2009 IN **KONSTANZ**_14.00–19.00 UHR
[anlässlich des EUROSYMPOSIUMS/4. Süddeutsche Implantologietage]
Konzil Konstanz

7. KURS
23.10.2009 IN **WIESBADEN**_13.00–18.00 UHR
[anlässlich der 8. Jahrestagung der DGEndo]
Dorint Hotel Wiesbaden

8. KURS
06.11.2009 IN **KÖLN**_13.00–18.00 UHR
[anlässlich des 13. LEC Laserzahnmedizin-Einsteiger-Congresses]
Pullman Hotel Köln

9. KURS
13.11.2009 IN **BERLIN**_13.00–18.00 UHR
[anlässlich der 26. Jahrestagung des BDO]
Hotel Palace Berlin

ORGANISATORISCHES

PREISE
Kursgebühr (pro Kurs) 150,00 € zzgl. MwSt.
Tagungspauschale (pro Kurs) 45,00 € zzgl. MwSt.
(umfasst Kaffeepause/Imbiss und Tagungsgetränke)

VERANSTALTER
OEMUS MEDIA AG • Holbeinstraße 29 • 04229 Leipzig
Tel.: 03 41/4 84 74-3 08 • Fax: 03 41/4 84 74-2 90
E-Mail: event@oemus–media.de • www.oemus–media.de

Nähere Informationen zum Programm, den Allgemeinen Geschäftsbedingungen und Veranstaltungsorten finden Sie unter www.oemus-media.de

Anmeldeformular per Fax an
03 41/4 84 74-2 90
oder per Post an

OEMUS MEDIA AG
Holbeinstr. 29

04229 Leipzig

PN 6/08

Für den Intensivkurs „UNTERSPRITZUNGSTECHNIKEN zur Faltenbehandlung im Gesicht"

☐ 13.02.2009 in UNNA ☐ 01.05.2009 in MÜNCHEN ☐ 04.09.2009 in LEIPZIG ☐ 23.10.2009 in WIESBADEN
☐ 06.03.2009 in SIEGEN ☐ 22.05.2009 in ROSTOCK ☐ 18.09.2009 in KONSTANZ ☐ 06.11.2009 in KÖLN
☐ 13.11.2009 in BERLIN

melde ich folgende Personen verbindlich an: (Zutreffendes bitte ausfüllen bzw. ankreuzen)

Name/Vorname

Name/Vorname

Praxisstempel

E-Mail: _____

Die Allgemeinen Geschäftsbedingungen der OEMUS MEDIA AG erkenne ich an.
Falls Sie über eine E-Mail-Adresse verfügen, so tragen Sie diese bitte links in den Kasten ein.

Datum/Unterschrift