

Herausforderungen in der Implantologie

Bei dem Vorliegen von Grunderkrankungen in Kombination mit altersbedingt erhöhten Atrophiegraden der knöchernen Basis ergeben sich komplexe Anforderungen an den Implantologen. Ein Beitrag von Dr. med. Christian Hilscher.

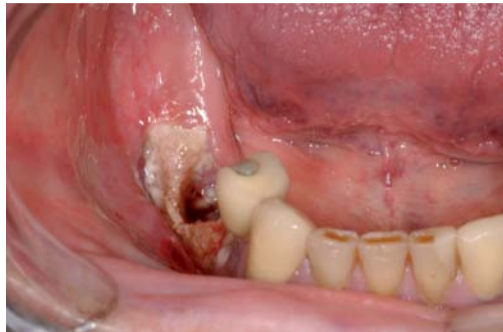

Abb. 1: Bisphosphonat-assoziierte Nekrose des Unterkiefers nach Implantation dentaler Implantate in Regio 45 und 46.

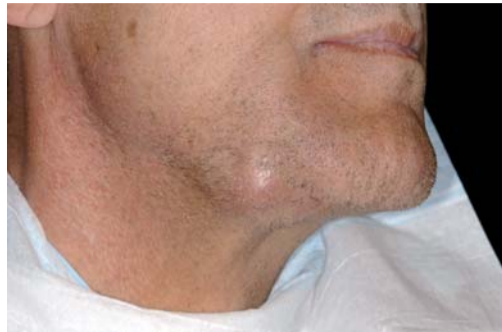

Abb. 2: Perimandibulärer Abszess im Rahmen der Bisphosphonat-assoziierten Nekrose nach Implantation (gleicher Fall wie Abb. 1).

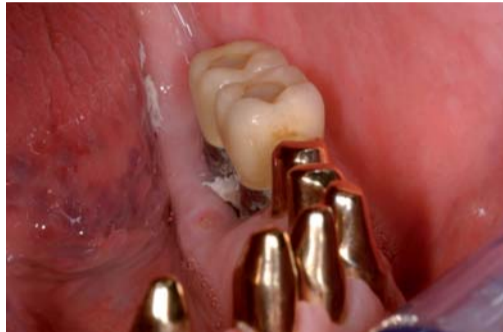

Abb. 3: Bisphosphonat-assoziierte Nekrose im Bereich der Implantate in Regio 36 und 37 (gleicher Fall wie Abb. 1).

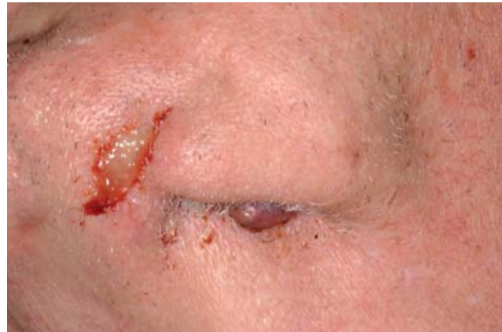

Abb. 6: Freiliegender Knochen und Fistelung im Bereich des Unterkieferkorpus links mit Austritt von Pus.

Fortsetzung von Seite 1

kung auf den Knochenstoffwechsel entfaltet. Hier sind vor allem Erkrankungen aus dem rheumatoiden Formenkreis, die mit einer dauerhaften Kortisonmedikation behandelt werden, oder osteologische und maligne Erkrankungen, die mit Bisphosphonaten behandelt werden, von Bedeutung.^{2,6,9,10}

Risikofaktoren

Diabetes mellitus Typ I und Typ II

Der Diabetes mellitus ist eine Glucosestoffwechselstörung mit chronischer Hyperglykämie. Es handelt sich um eine multifaktoriell verursachte Erkrankung, bei der das Zusammenwirken von endogenen und exogenen Faktoren eine Rolle spielt. Derzeit sind in Deutschland 4,7 Prozent der Männer und 5,6 Prozent der Frauen im Alter von 18 bis 79 Jahren an Diabetes mellitus erkrankt. Es werden der Typ I-Diabetes (primär insulinpflichtig, früher: „juвениler Diabetes“) und der Typ II-Diabetes (früher: „Altersdiabetes“) sowie ein sekundärer Diabetes (z.B. bei Pankreas-

störungen oder bei der Hypersekretion von insulinantagonistischen Hormonen), der latente Diabetes (latent autoimmune Diabetes in adults, LADA, wird dem Typ I-Diabetes zugerechnet) und der Schwangerschaftsdiabetes unterschieden. Seit Beginn der 90er-Jahre ist die Inzidenz des Typ I-Diabetes bei Kindern und Jugendlichen in Deutschland unter 15 Jahren um 3 bis 3,6 Prozent pro Jahr angestiegen. Aktuelle populationsbasierte Daten zur Inzidenz des Typ II-Diabetes in Deutschland liegen nicht vor, aber auch hier wird von einem deutlichen Anstieg der Neuerkrankungen ausgegangen.⁸ Viele Studien belegen den Zusammenhang zwischen Störungen des Knochenstoffwechsels, Problemen bei implantologischen Therapien und bei der Parodontitis.^{7,11,12,13,15}

Bisphosphonattherapie

Seit der ersten Warnung im Deutschen Ärzteblatt 2004 sind Osteonekrosen der Kiefer unter der Therapie mit Bisphosphonaten eine zunehmend häufiger untersuchte und diskutierte unerwünschte Nebenwirkung dieser Medikamenten-

gruppe.^{1,5,14,16} Aktuellere Literaturangaben verweisen auf Inzidenzen der ONJ (Osteonecrosis of the jaw) bei Patienten mit onkologischer Grunderkrankung zwischen drei und zehn Prozent.⁹ Das wachsende Bewusstsein der Zahnärzte, aber auch der meist diese Medikamente verordnenden Osteologen, Orthopäden oder Onkologen hat zumindest bislang zu dem Versuch geführt, Leitlinien für zahnärztliche Behandlungen unter einer Bisphosphonattherapie zu erstellen.

Die momentanen Empfehlungen lauten dahingehend, Extraktionsalveolen sicher und spannungsfrei plastisch zu decken und eine perioperative antibiotische Therapie – ggf. auch parenteral unter stationären Bedingungen – vorzunehmen. Es wird zudem betont, dass der Patient bei einer notwendigen operativen Therapie durch einen chirurgisch versierten Kollegen behandelt werden sollte. Dem Aspekt, dass eine der grundlegenden Eigenheiten der Bisphosphonate die Anreicherung und Speicherung im Knochen ist – Bisphosphonate bleiben über Jahre an das Hydroxylapatit des Kno-

chens gebunden – tragen die neuesten Leitlinien der Fachgesellschaften Rechnung, indem sie darauf hinweisen, dass es bislang keine Evidenz für den Nutzen einer Unterbrechung der Bisphosphonattherapie gibt.^{2,9,10}

Hingegen ist es sicher von hohem therapeutischen Wert, Zahnärzte, Patienten, Osteologen und Onkologen für diese Problematik weiter zu sensibilisieren und darauf hinzuwirken, vor Beginn einer Bisphosphonattherapie die Patienten konservativ, prothetisch und chirurgisch komplett zu sanieren und eine überdurchschnittliche Mundhygiene zu etablieren.

Implantologische Therapien sollten dementsprechend einer äußerst strengen Indikationsstellung unterzogen werden (Abb. 1 und 2) und auch bezüglich des Therapieablaufs der stattgefundenen oder geplanten Bisphosphonattherapie ist eine ausführliche Anamnese unerlässlich.¹⁷ Patienten mit bereits vor Beginn einer Bisphosphonattherapie inserierten Implantaten bedürfen einer intensivierten Nachsorge, da die Implantatdurchtrittsstellen einen Locus minor resistentiae darstellen können (Abb. 3).^{2,16,17} Insgesamt lässt sich absehen, dass bei Bisphosphonattherapien aus osteologischer Indikation (hauptsächlich bei der Osteoporose) weniger Knochennekrosen zu verzeichnen sind als bei Therapien aus onkologischer Indikation.⁹ Häufig werden bei Patienten mit malignen Erkrankungen die Präparate Zoledronat (Zometa®), Pamidronat (Aredia®) und Ibandronat (Bondronat®) intravenös verabreicht, bei Osteoporosen häufig die Präparate Ibandronat (Bonviva®), Alendronat (Fosamax®), Risedronat (Actonel®), Tiludronat (Skelid®), Clodronat (Ostac®, Bonefos®) und Etidronat (Didronel®, Diphos®) in oraler Form. Da die betroffenen Patienten leider oft selbst nicht wissen, ob sie ein Bisphosphonat einnehmen oder eingenommen haben, empfiehlt es sich die Medikamentenanamnese sorgfältig zu erheben und auf die oben genannten Präparate hin zu überprüfen.

Atrophie des Unterkiefers

Mit dem steigenden Lebensalter der Patienten ist als eine weitere Komplikation, die die Situation beim Vorliegen der

diglich anhand der Knochenhöhe im Korpusbereich (also sehr eindimensional) drei verschiedene Atrophiegrade. Unter Klasse I versteht man

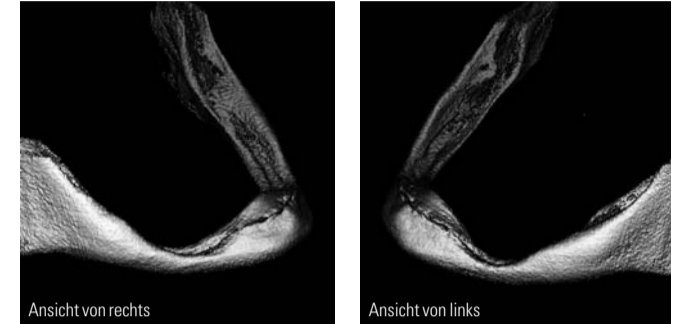

Abb. 4 und 5: 75-jährige Patientin mit dem Wunsch nach implantatgetragener Prothetik. Ausgeprägte Atrophie des Unterkiefers (Luhr Klasse III).

obengenannten Grunderkrankungen noch verstärkt, ein hoher Atrophiegrad des Ober- und des Unterkiefers festzustellen. Die Verminderung des Knochenangebotes macht eine prä- oder auch periimplantologische Augmentation der Kiefer in den meisten Fällen unerlässlich, will man stabile Langzeitergebnisse erzielen oder eine Implantation überhaupt erst ermöglichen. Während sich im Oberkiefer die möglichen Komplikationen „lediglich“ meist in einem frühen oder frühzeitigen Verlust der inserierten dentalen Implantate oder im schlimmeren Fall auch einer Osteomyelitis (im Extremfall bis hin zu einer Osteonekrose) manifestieren, sind im Unterkiefer noch weitaus schlimmere Komplikationen möglich. Die Frakturgefahr des atrophischen Unterkiefers als eine biomechanisch höchsten Ansprüchen unterworfenen Region sowie die Nähe zu anatomisch wichtigen Strukturen, wie dem N. alveolaris inferior, dem N. lingualis und auch dem Ramus marginalis des N. facialis, bergen vor allem in Zusammenhang mit dem Auftreten von komplizierenden Entzündungen das Risiko für schwerwiegendste Komplikationen.

Eine zwar relativ einfache, aber weitverbreitete Klassifikation für die Atrophie des Unterkiefers ist die Klassifikation nach Luhr, die hier im Weiteren verwendet werden soll. Man unterscheidet dabei le-

eine Knochenhöhe im Korpusbereich von 16 bis 20 mm, unter Klasse II eine Höhe von 11 bis 15 mm und unter Klasse III eine Höhe von weniger als 10 mm (Abb. 4 und 5).

Fallbeispiele

Erster Fall

Bei dem folgenden Fall handelt es sich um einen 73-jährigen Patienten mit einem hochatrophischen Unterkiefer (Luhr Klasse III). Aufgrund eines Prostata-Karzinoms befand sich der Patient unter einer langjährigen Therapie mit Zometa, aufgrund einer vorliegenden Herzrhythmusstörung nahm der Patient dauerhaft ASS 100 ein. Nach der prothetischen Versorgung von vier interforaminären Implantaten im Unterkiefer kam es zu einer pathologischen Fraktur des UK-Korpus links im Bereich distal des Implantates in Regio 34 mit einer darauf folgenden Bisphosphonat-assoziierten Osteonekrose im Frakturbereich. Aufgrund der typischen Atrophie des Unterkiefers (Abb. 5) stellt der vordere Korpusbereich mit dem in dieser Region stärksten Knochenschwund eine typische Schwachstelle dar.

Eine erste Frakturversorgung von intraoral mit Miniplatten führte zu einem frustrierten Ergebnis, ebenso eine zweite, von extraoral vorgenommene Frakturversorgung/Revision mit einer Unilock 2.0 6-Loch-Platte der Dimension large.

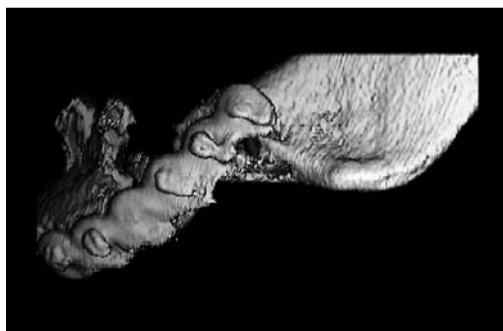


Abb. 7: Ausgerissene und gelockerte Osteosyntheseplatte, dislozierte Frakturen – Ansicht von lateral.

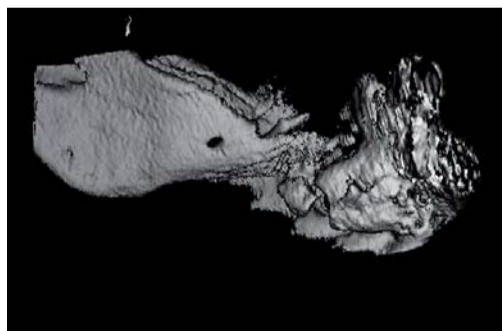


Abb. 8: Ausgerissene und gelockerte Osteosyntheseplatte, dislozierte Frakturen – Ansicht von lingual.

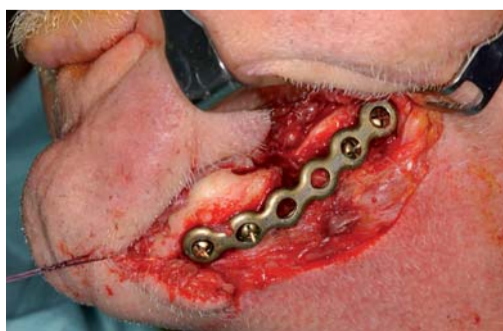

Abb. 9: Ausgerissene und gelockerte Osteosyntheseplatte, dislozierte Frakturen – Operationssitus vor Entfernung der Osteosynthese.

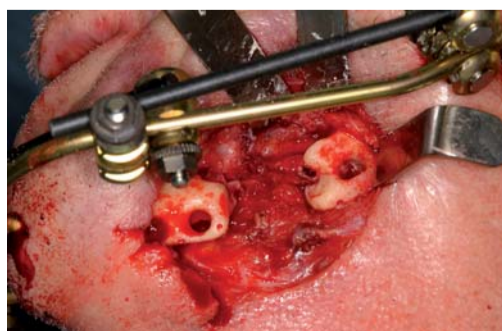


Abb. 10: Zustand nach Sequestrektomie und Abtragung nekrotischer Knochenanteile; temporäre Stabilisierung mittels Fixateur externe.

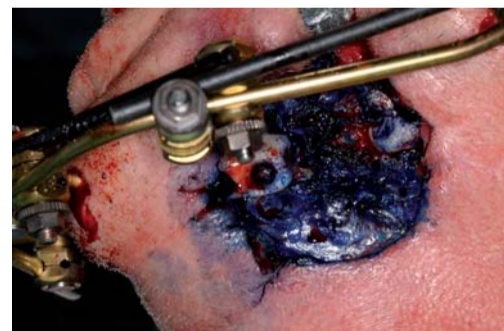

Abb. 11 und 12: Desinfektion mittels fotodynamischer, laseraktivierter Therapie.

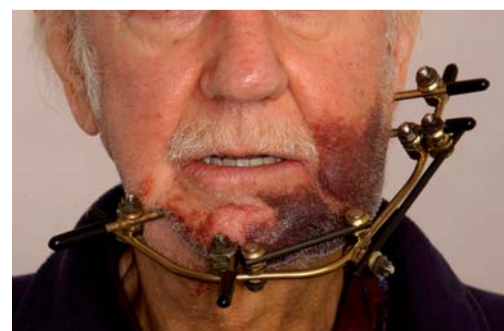
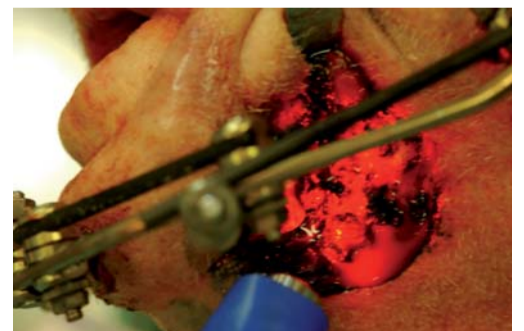
Abb. 13: Temporäre Stabilisierung mittels Fixateur externe.

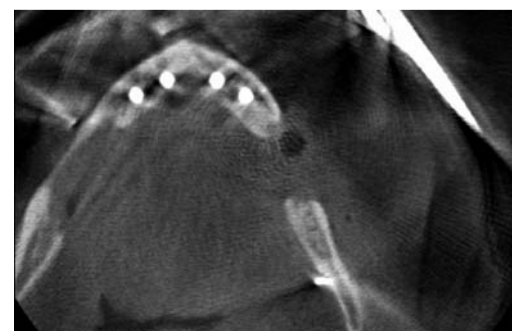


Abb. 14: Zurückbleibender knöcherner Defekt nach Sequestrektomie und Abtragung aller nekrotischer Knochenanteile.

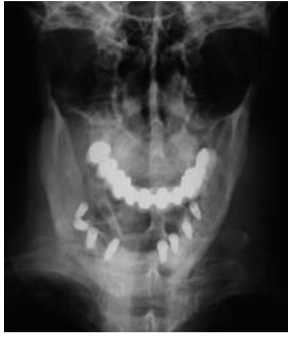

Abb. 15: Mehrfragmentfraktur mit Knochensequestern UK-Korpus rechts. Massiv gelockerte Implantate in Regio 45 und 46 befinden sich noch in situ.

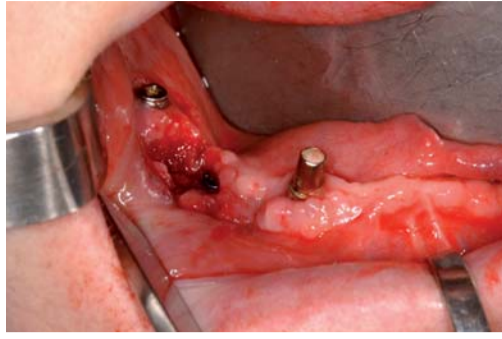

Abb. 16: Zustand nach Entnahme des Implantates in Regio 46, ausge dehnte Osteomyelitis mit Knochennekrosen im Implantatbereich. Gelockertes Implantat in Regio 45 noch in situ.

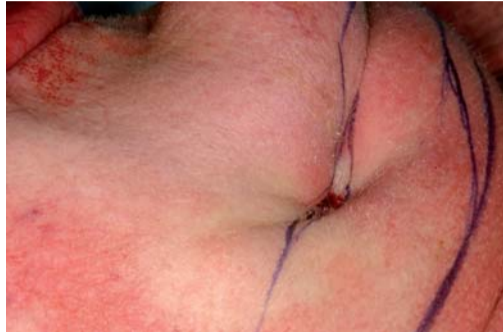

Abb. 17: Fistelung mit starker Einziehung und Pusaustritt submandibulär rechts im Frakturbereich. Ausgedehnte Entzündung mit Ödem der umgebenden Weichgewebe.

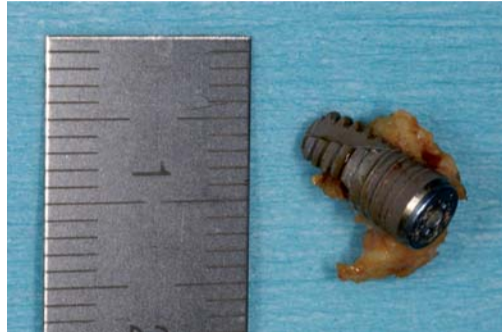

Abb. 18: Implantat von Regio 45 mit Knochensequester.

Der Patient stellte sich nun mit einer nach dem zweiten Eingriff erneut gelockerten Osteosynthese vor. Die Frakturenden waren stark disloziert, es imponierte ein nach intra- und nach extraoral freiliegender Knochen mit Fistelung von Intra- nach Extraoral und Ausfluss von Pus sowie eine ausgedehnte Osteonekrose (Abb. 6 bis 8). Aufgrund der vorliegenden starken Entzündung der umgebenden Weichgewebe mit intra-extraoraler Verbindung und des bereits schon jetzt sehr großen knöchernen Defektes mit nekrotischen Knochensequestern bei ausgeprägter Superinfektion schloss sich ein einzeitiges Vorgehen mit interner Fixation und einer simultanen Knochentransplantation primär aus. Zunächst mussten die Weichgewebe desinfiziert und stabilisiert werden, um damit ein geeignetes Lager mit ausreichender Weichgewebendeckung für eine spätere Rekonstruktion mit einem knöchernen Transplantat zu schaffen. Hierzu erfolgten zunächst das Entfernen der gelockerten Osteosyntheseplatte (Abb. 9), eine Sequestrektomie, ein Abtragen aller nekrotischer Knochenanteile (Abb. 10) und eine Desinfektion der umliegenden Gewebe mittels einer fotodynamischen Lasertherapie (Abb. 11

und 12), um im Anschluss daran sowohl die knöchernen Fragmente als auch die umgebenden Weichgewebe mit einer externen Fixation zu stabilisieren (Abb. 13). Nach einer weiteren Abheilung kann dann der Fixateur externe gegen eine interne Fixation ausgetauscht und zeitgleich der knöchernen Defekt rekonstruiert werden, wobei aufgrund der Defektgröße und der schwierigen Weichgewebesituation sogar ein mikrovasculär anastomosiertes Transplantat in Betracht gezogen werden muss (Abb. 14).

Zweiter Fall

Beim zweiten Fall handelt es sich um eine 51-jährige Patientin, die aufgrund einer rheumatoiden Arthritis seit vielen Jahren unter einer dauerhaften hochdosierten Kortisontherapie steht. Das Vorliegen eines Diabetes mellitus Typ II, einer UK-Atrophie der Luhr Klasse II bei seit Längerem bestehender Zahnlosigkeit und eines zusätzlichen Nikotinabusus lassen erahnen, dass es sich hierbei nicht um eine Idealpatientin für eine implantologische Versorgung handelt. Trotzdem wurden im Unterkiefer insgesamt acht dentale Implantate für eine festsitzende prothetische Versorgung inseriert. Wie im vorangegangenen Fall kam es nach der Implantation und

nach der prothetischen Versorgung – also dann, wenn auf den geschwächten Unterkiefer wieder die vollen Kaukräfte eingebracht werden – zu einer pathologischen Unterkieferfraktur an der typischen, schwächsten Stelle im UK-Korpusbereich rechts bei dem in Regio 45 inserierten Implantat (Abb. 15). Die Fraktur wurde vielleicht nicht als solche erkannt, zumindest aber nicht adäquat behandelt, obwohl typische Beschwerden vorlagen. Eine notwendige osteosynthetische Therapie wurde nicht eingeleitet, wodurch es bei mobilen Frakturenden und den vorgenannten Grundproblemen mit der Zeit zu einer Pseudarthrose und im weiteren Verlauf zu einer massiven Osteomyelitis mit einer Entzündung der umliegenden Weichgewebe kam. Hierauf wurde zunächst eine orale Antibiose verordnet, doch wie zu erwarten war, verschlechterte sich das klinische Bild weiter. Zum Zeitpunkt der Erstvorstellung der Patientin, die dann notfallmäßig erfolgte, imponierte eine massiv entzündete und dislozierte pathologische Fraktur mit Fistelung und Pusaustritt nach extraoral sowie eine ausgedehnte Entzündung der umliegenden Weichgewebe (Abb. 17). Die Implantate in Regio 45 und 46

zeigten eine periimplantäre Entzündung und Lockerung (Abb. 16 und 18).

Durch die Fraktur und die massive Osteomyelitis mit Superinfektion und Infektion der umgebenden Weichgewebe lag – unter Umständen auch verstärkt durch das lange Abwarten – bereits eine irreparable Schädigung des N. alveolaris inferior rechts vor. Insgesamt zeigte sich eine atopische Dermatitis bei zugrunde liegender rheumatoiden Arthritis. Ebenso hatte die Entzündung der Gesichteweichgewebe zu einem verhärteten Ödem der Haut geführt. Die massive Inflammation, die Fistelung und die mobile Fraktur begründeten eine bei der Vorstellung bereits vorliegende Schädigung des in der Frakturregion und den Unterkiefer herum verlaufenden R. marginalis des N. facialis mit konsekutivem Ausfall der perioralen Depressoren des rechten Mundwinkels.

Die Therapie bestand in einer Entfernung der beiden massiv gelockerten und entzündeten Implantate, einer Frakturversorgung von extraoral (Abb. 19) sowie in einer modellierenden Osteotomie und plastischen Deckung von intraoral. Eine pathologische Defektfraktur bei atrophem Unterkiefer erforderte eine interne Fixierung mit einer groß dimensionierten und ausreichend langen Rekonstruktionsplatte zur Überbrückung des osteomyelitisch

veränderten Bereiches (Abb. 20 bis 22).

Zusammenfassung

Grunderkrankungen, die den Knochenstoffwechsel beeinflussen, stellen vor allem im Zusammenhang mit Knochenatrophien ein ernst zu nehmendes Problem in der Implantologie dar.^{3,4,6,7,8,9,17,18} Insbesondere jene, deren Therapien die Applikation von hochdosierten dauerhaften Kortisongaben oder Bisphosphonaten beinhalten, implizieren ein sehr hohes Risiko. Es ist somit unerlässlich, sich vor einer geplanten implantologischen Therapie ein genaues Bild des Patienten, seiner Grunderkrankungen, seiner Knochenquantität und -qualität sowie seiner Medikamentenanamnese zu machen.^{2,8,9,10} Implantologische Therapien bei Patienten mit hochdosierten Kortisongaben oder während und auch nach einer Bisphosphonattherapie sind kritisch zu bewerten.

Der Zeitpunkt, bis zu dem einer Bisphosphonattherapie implantiert werden kann, ist nicht bekannt. Eine Implantation unter einer laufenden Bisphosphonattherapie ist in Abhängigkeit von dem bestehenden Risikoprofil individuell abzuwägen. Vor allem bei Hochrisikopatienten, die aufgrund einer malignen Erkrankung eine intravenöse Bisphosphonattherapie er-

halten, sollte auf Implantate verzichtet werden.^{2,8,9} Patienten mit bereits vor Beginn einer Bisphosphonattherapie inserierten Implantaten bedürfen einer intensivierten Nachsorge.¹⁶ Die Inkorporation dentaler Implantate während einer aktiven Bisphosphonat-assoziierten Osteonekrose ist kontraindiziert, eine Indikation zur Implantation nach ausgeheilter Osteonekrose äußerst kritisch zu sehen.^{2,16} Kommt es während einer Behandlung zu Komplikationen, stellt oftmals deren Missmanagement ein Problem dar. Auch hier zeigt sich die Qualität einer Behandlung gerade auch im Umgang mit Komplikationen, sollten diese auftreten. In solchen Fällen empfiehlt sich eine ausführliche Information des Patienten ohne weiteres Abwarten und die zeitnahe Einleitung aller weiteren notwendigen therapeutischen Schritte. **PN**

ZWP online
Eine Literaturliste steht ab sofort unter www.zwp-online.info/fachgebiete/implantologie zum Download bereit.

PN Adresse
Dr. med. Christian Hilscher
Facharzt für Mund-, Kiefer- und Gesichtschirurgie und plastische Operationen
Praxis Dr. Dr. Wentzler und Kollegen
Ilmtalklinik
Krankenhausstr. 70
85276 Pfaffenhofen
E-Mail: christian.hilscher@gmx.de

ANZEIGE

PN NACHRICHTEN

STATT NUR ZEITUNG LESEN!

Fax an 03 41/4 84 74-2 90

PN Die Zeitung für Parodontologie, Implantologie und Prävention

Ja, ich abonniere die PN Parodontologie Nachrichten für 1 Jahr zum Vorteilspreis von € 40,00 (inkl. gesetzl. MwSt. und Versand). Das Abonnement verlängert sich automatisch um ein weiteres Jahr, wenn es nicht sechs Wochen vor Ablauf des Bezugszeitraums schriftlich gekündigt wird (Poststempel genügt).

Datum Unterschrift

www.pn-aktuell.de

Name

Vorname

Straße

PLZ/Ort

Telefon

Fax

E-Mail

Widerrufsbelehrung: Den Auftrag kann ich ohne Begründung innerhalb von 14 Tagen ab Bestellung bei der OEMUS MEDIA AG, Holbeinstraße 29, 04229 Leipzig schriftlich widerrufen. Rechtzeitige Absendung genügt.

Datum Unterschrift

OEMUS MEDIA AG
Holbeinstraße 29, 04229 Leipzig
Tel.: 03 41/4 84 74-0, Fax: 03 41/4 84 74-2 90
E-Mail: grasse@oemus-media.de

PN 1/10

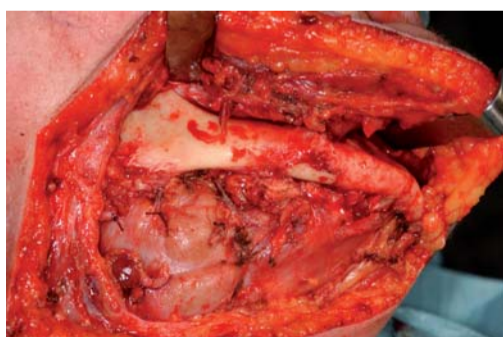


Abb. 19: OP-Situs nach anatomischer Reposition der Fraktur.

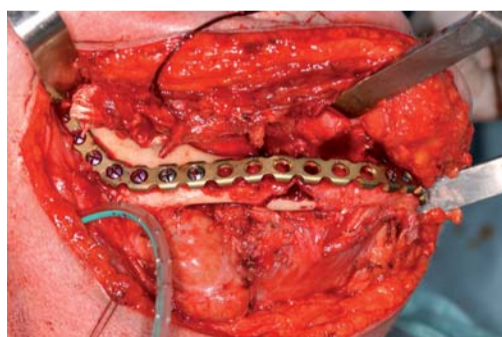


Abb. 20: Interne Fixation mit 2.4 locking-plate.

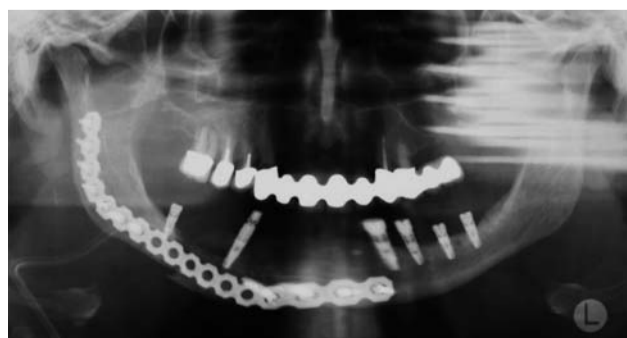

Abb. 21: Postoperatives OPT.

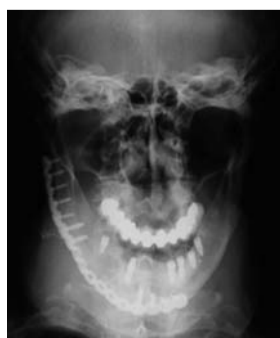

Abb. 22: Postoperative Röntgenkontrolle nach Clementschitsch.