

# Vor dem Zahnersatz kommt die Parodontologie

Die Gesunderhaltung des Zahnhalteapparates wie auch die Wiederherstellung der parodontalen Gesundheit sollte bei allen zahnärztlichen Maßnahmen Grundaufgabe sein. So wie wir Zähne nach ihrem endodontischen Zustand vor einer weitergehenden Therapie kontrollieren, so muss eine parodontale Diagnostik und im Falle einer Erkrankung des Parodonts eine systematische Therapie erfolgen. Ein gesundes Parodont ist Grundlage für eine stabile prothetische und implantologische Versorgung.

In unserer Praxis hat es sich vor prothetischen Maßnahmen bewährt, eine schematisierte parodontale Beurteilung durchzuführen. Die Abarbeitung der Checkliste (Tab. 1) bietet die Gewähr, dass wichtige Befunde in der Routine der Praxis nicht übersehen werden.

sches Attachmentniveau (Sondierungstiefen und Rezessionen), Furkationsbefall, Zahnmobilität und Taschenaktivität (Exudat oder Pus) gehören. Dieser Befund kann orientierend durch die Erhebung des Parodontalen Screening Index (PSI) erfolgen. Beim Vorliegen von pa-

deln. Aus der Kenntnis, dass es sich bei einer Parodontitis um einer Infektionskrankheit handelt, ist es das Ziel einer kausalen Therapie, die Oralpathogene zu reduzieren. Hierbei steht in der ersten Phase der Therapie die Änderung der ökologischen Verhältnisse in der Mundhöhle

Erfolges gelegt werden. Bei dem anschließenden supra- und subgingivalen Scaling werden Plaque, Zahnstein, Konkremete und Verfärbungen von der Zahnkrone und der Wurzeloberfläche mechanisch entfernt (Abb. 2a und b). Erst nach dieser Phase kann eine weitergehende Behandlung geplant werden. Aus der erneuten Befunderhebung (Abb. 3) wird, falls überhaupt noch notwendig, ein anschließender Therapieplan erstellt. Erst jetzt folgen parodontalchirurgische Eingriffe wie augmentative Maßnahmen mit dem idealistischen Ziel der Regeneration aller krankheitsbedingter Defekte. Bei entsprechender Indikation kommen jetzt aber auch resektive chirurgische Methoden mit dem Ziel der Taschenreduktion zum Einsatz. Auch werden erst nach der erfolgreichen Initialtherapie mukogingivale Fragestellungen wie Rezessionsdeckungen, Verbreiterung der angewachsenen Gingiva oder der Aufbau von Kieferkammdefekten mit Weichgewebstransplantaten vorgenommen. Eine dauerhafte Erhaltungs-therapie, die nach den individuellen Bedürfnissen und Risiken des Patienten angepasst sein sollte, schließt sich der Gesamtrehabilitation an.

## Extraktionen

Im Rahmen der parodontalen Befunderhebung und der prothetischen Planung ist eine konsequente Beurteilung der einzelnen Zähne auf ihre Erhaltungsfähigkeit und Erhaltungswürdigkeit zu treffen. Die Entscheidungsfindung für Extraktionen stellt eine schwierige und in der Konsequenz schwerwiegende therapeutische Aufgabe dar. Es fehlen ausreichende quantitative Merkmale zur Festlegung der Erhaltungswürdigkeit, da Prognosen schwer zu treffen sind und eine multifaktorielle Beurteilung zu erfolgen hat. Einflussfaktoren, wie zum Beispiel die Patientencompliance beim älteren oder alten Patienten, sind durch unvorhergesehene Allgemeinerkrankungen nicht kalkulierbar. Zudem treten bei dieser Entscheidung oft Differenzen zum Patientenwunsch auf. Viele Patienten drängen auf einen vollständigen Erhalt ihrer eigenen Zähne. Hier ist vom Zahnarzt eine vertrauensbildende umfangreiche Aufklärung gefordert oder auch letztendlich die Ablehnung einer Behandlung, wenn indizierte Extraktionen verweigert werden. Für den Fall, dass Extraktionen durchgeführt werden müssen, ist auf eine geeignete Technik mit geringster Schä-

digung des Alveolarknochens zu achten und gegebenenfalls sind Maßnahmen zum Erhalt des Knochens (Socket Preservation) mit Kollageneinlagen oder Knochenersatzmaterialien vorzunehmen (Abb. 4a-c).

## Strategische Pfeilervermehrung

Vor einer prothetischen Rehabilitation, bei der ein Ersatz von verloren gegangenen Zähnen geschaffen wurde, ist grundsätzlich eine Alternativplanung mit Implantaten zu erwägen und der Patient über diese Möglichkeit aufzuklären. Dies sollte auch aus forensischen Gründen zur Vermeidung einer Fehlbehandlung durch einen Planungsfehler erfolgen. Unabhängig von alternativen implantatretinierten Planungen ist zu klären, ob Implantate zwingend für einen prognostisch sicheren Zahnersatz indiziert sind. Unter Beachtung der vorhandenen Zähne und ihrer Wertigkeit können Implantate zur Pfeilervermehrung indiziert sein (Abb. 5a und b).

## Einhaltung der biologischen Breite

Die Beachtung der sogenannten biologischen Breite bei

## Parodontalbefund

Vor jedem rehabilitativen Eingriff ist eine umfassende Untersuchung des gesamten Kauorgans und der einzelnen Zähne notwendig. Neben der klinischen und röntgenologischen Beurteilung der Zähne hinsichtlich Karies und ihres endodontischen Zustandes, gehört eine Beurteilung des Zahnhalteapparates dazu. Die Diagnose und Prognose muss für die Gesamtsituation sowie für die einzelnen Zähne getroffen werden. Zur obligaten Befunderhebung gehört selbstverständlich die allgemeine und spezielle Anamnese. Anamnestisch können Risikofaktoren wie Rauchen oder auch medikamenteninduzierte Erkrankungen erkannt werden. Klinisch sollte die Untersuchung Auskunft über gingivale Entzündungen (z.B. BOP), Plaquebefall zur Einschätzung der Mitarbeit des Patienten, klini-

Checkliste	Ja	Nein
Präprothetische PAR-Maßnahmen	<input checked="" type="checkbox"/>	<input checked="" type="checkbox"/>
Parodontalbefund. Liegt eine Parodontitis vor?		
Entscheidung über erhaltungswürdige Zähne. Sind Extraktionen notwendig?		
Strategische Pfeilervermehrung indiziert?		
Biologische Breite eingehalten?		
Kronenverlängerung notwendig?		
Ästhetikbefund. Sind mukogingivale Maßnahmen indiziert?		

Tab. 1

thologischen Werten  $\geq 3$  ist nach einer parodontalen Vorbehandlung ein vollständiger Parodontalbefund (Abb.1) zu erheben.

## Vorbehandlung

Sollte aufgrund des Befundes eine parodontale Erkrankung festgestellt werden, so ist diese vor Beginn einer restaurativen Therapie zu behan-

im Vordergrund. Im Rahmen der parodontalen Vorbehandlung wird die Hygienefähigkeit hergestellt, dies umfasst zum Beispiel die Extraktion hoffnungsloser Zähne, die Versorgung kariöser Defekte oder die Beseitigung von überstehenden Füllungsrandern. In dieser Phase der Behandlung sollte die effiziente Mundhygiene mit dem Patienten trainiert und damit die Grundlage eines dauerhaften

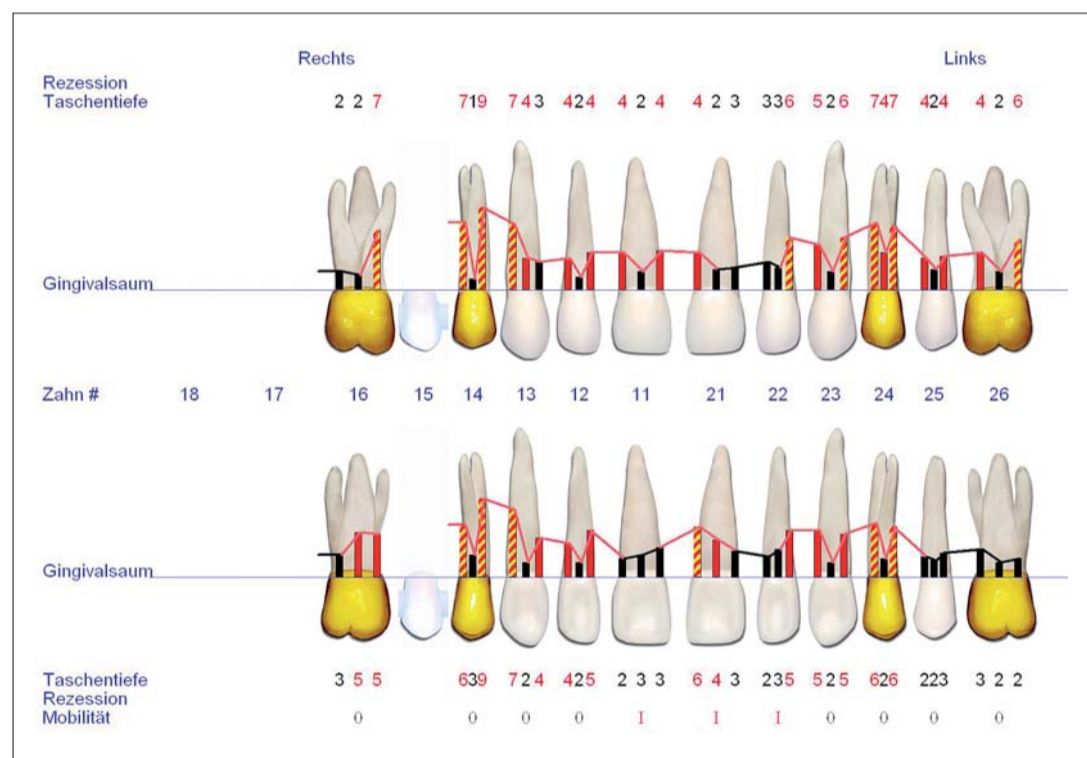


Abb. 1

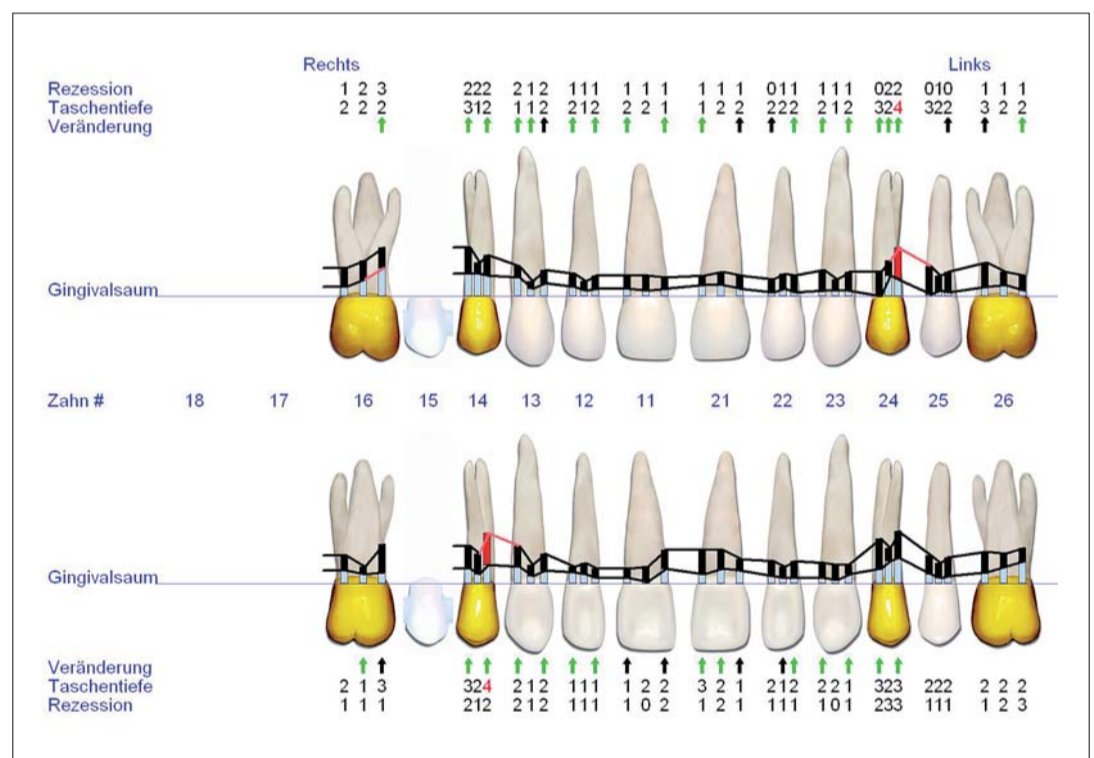


Abb. 3

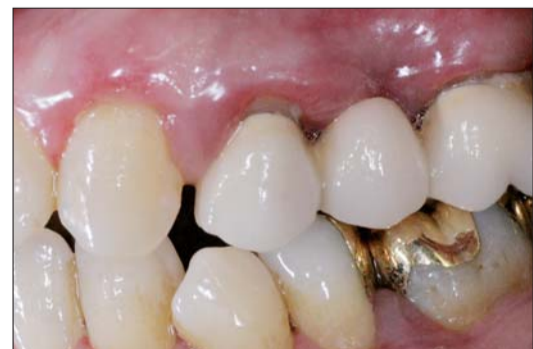

Abb. 2a

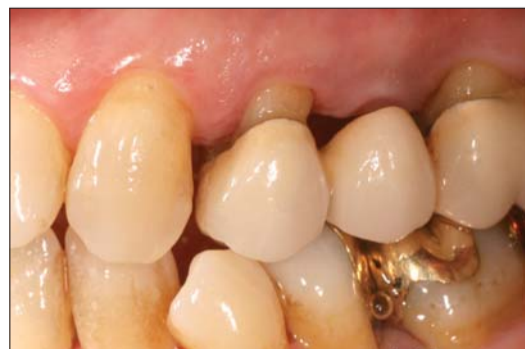

Abb. 2b

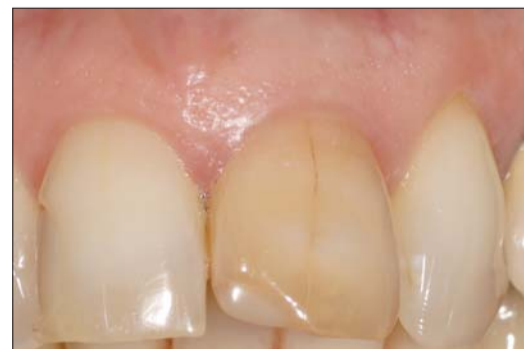

Abb. 4a

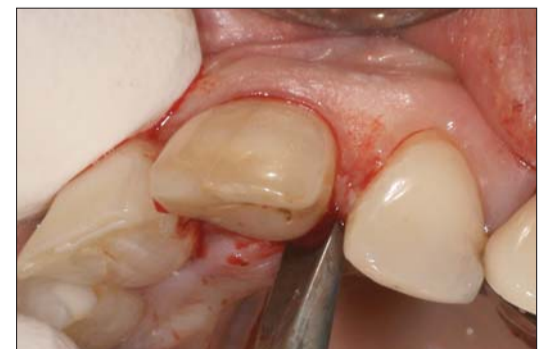

Abb. 4b

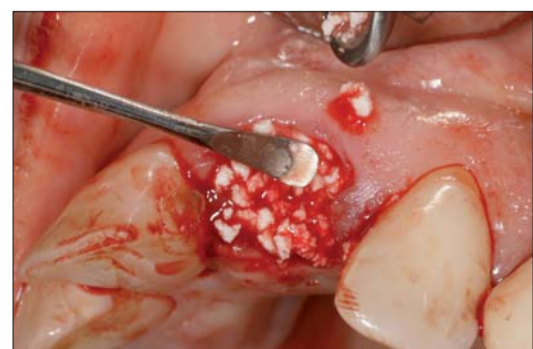

Abb. 4c

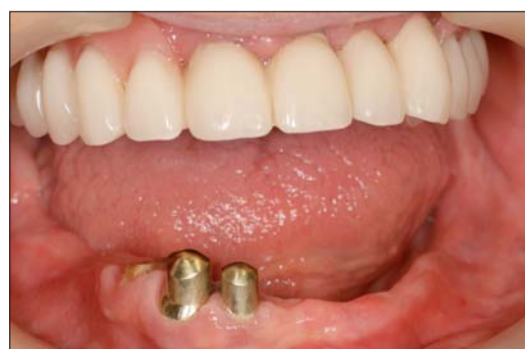

Abb. 5a

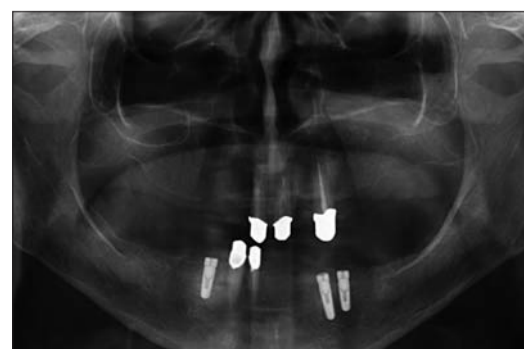

Abb. 5b

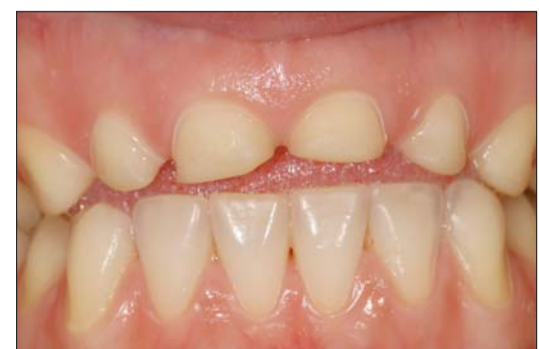

Abb. 6a

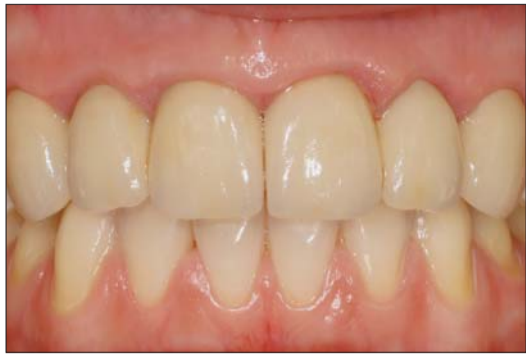

Abb. 6b

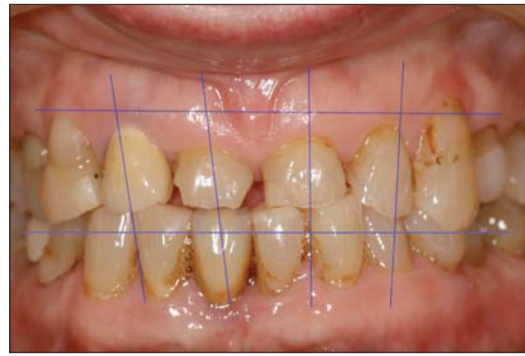

Abb. 7

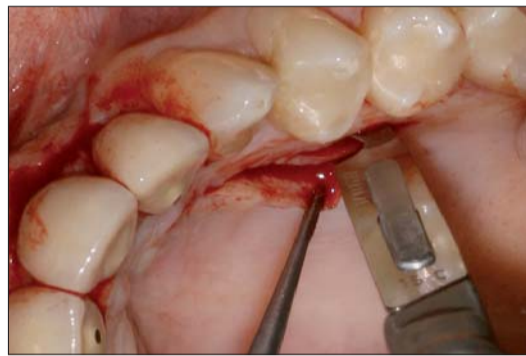

Abb. 8a

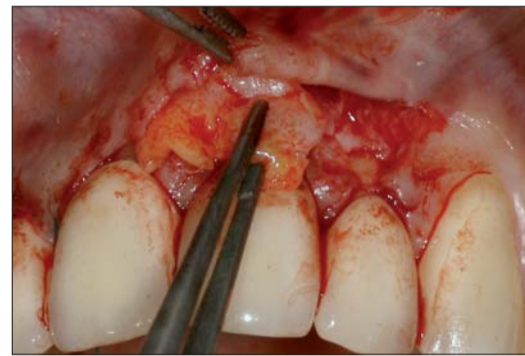

Abb. 8b

prothetischen Versorgungen ist für die Platzierung des Restaurationsrandes von entscheidender Bedeutung. Eine Verletzung dieser Regel kann zu chronischen Entzündungszuständen führen. Wird durch eine stark subgingivale Präparation und Einlagerung des Kronenrandes das gingivale Gewebe gereizt, kommt es zu einer mehr oder weniger ausgeprägten Entzündung der perikoronären Gewebe oder zu einer Hypertrophie. Folgen dieser iatrogen verursachten Entzündung können Attachmentverlust, Knochensubstanzverlust oder Geweberezessionen sein.<sup>1</sup> Der dentogingivale Komplex setzt sich zusammen aus dem Sulkus, dem epithelialen Attachment (Saumepithel) und dem bindegewebigen Attachment. Diese drei Abschnitte des dentogingivalen Komplexes haben jeweils eine Breite von ca. 1mm. Unter der biologischen Breite versteht man den Bereich aus dem epithelialen und dem bindegewebigen Attachment. Das heißt, dass eine Unterschreitung von 2 mm zwischen dem Rand des Alveolarknochens und dem Restaurationsrand nicht erfolgen darf.

### Kronenverlängerung

Kurze klinische Kronen können die Versorgung eines Zahnes mit Kronen oder Füllungen erschweren oder auch unmöglich machen. Der Verlust kann durch Attrition, Abrasion, Karies oder Trauma entstehen. Um dennoch eine ausreichende Retention der Kronen zu erreichen, wird diese oft durch Ausdehnung der Präparation in den subgingivalen Raum erzwungen. Solche Maßnahmen widersprechen dem Postulat der biologischen Breite und führen zudem oft zu einem Zahnersatz, dessen Hygienefähigkeit nicht mehr gegeben ist. Ebenso kann ein zu geringer Abstand zwischen Alveolarfortsatz und Antagonist zu einer Überkontur des Zahnersatzes führen. Um dennoch eine funktionell und prognostisch langfristig erfolgreiche Rekonstruktion durchführen zu können, bietet sich die Kronenverlängerung an (Abb. 6a und b). Damit ist die Kronenverlängerung eine präventive Maßnahme, um ein gesundes Parodont durch eine chirurgische Behandlung gesund zu

erhalten. Auch ist die chirurgische Kronenverlängerung als resektive parodontalchirurgische Maßnahme Mittel der Wahl, um symmetrische und ausgeglichene Verläufe des Margo zu erzielen. Durch eine präprothetische Korrektur des Verlaufs des Alveolarrandes und der Gingiva können gleichzeitig verschiedene Charakteristika des ästhetischen Ergebnisses einer dentalen Rehabilitation beeinflusst werden. So können hier direkte Veränderungen bei der Harmonie des Gingivaverlaufes und der Papillenhöhe erzielt werden. Zudem können dem Zahntechniker Möglichkeiten zu indirekten Veränderungen bei der Position der Zähne, der Zahnform oder der Gestaltung der approximalen Kontaktflächen gegeben werden.<sup>2,3</sup> Das operative Vorgehen entspricht einer Lappenoperation mit der Bildung eines Mukoperiostlappens, wenn resektive Maßnahmen am Alveolarknochen notwendig sind. Bei ästhetisch sensiblen Fragestellungen empfiehlt es sich, vor der Behandlung mittels eines Wax-up das mögliche Therapieziel zu definieren und in eine Schablone zu übertragen. Intraoperativ kann mit dieser Schablone das gewünschte Ziel überprüft werden. So ist es möglich, während der Operation das Ergebnis der Ostektomie mit einer Parodontalsonde zu überprüfen. Der Abstand zwischen geplantem Kronenrand und Alveolarrand darf 3 mm nicht unterschreiten. Für den Fall, dass keine Ostektomie oder Osteoplastik notwendig ist, kann auch mit einem reinen Mukosalappen die Kronenverlängerung erzielt werden. Hierbei wird der Spaltlappen apikal verlagert und fixiert. Hilfreich für die Lagestabilität und Neukonturierung der Gingiva ist die Versorgung der betroffenen Zähne mit einem aus parodontaler Sicht optimalen Langzeitprovisorium. Nach einer Kronenverlängerung sollte bis zur definitiven prothetischen Versorgung ein Intervall von möglichst sechs Monaten abgewartet werden.

### Ästhetikbefund

Vor einer umfangreichen Rehabilitation und besonders vor mukogingivalen chirurgischen Eingriffen im gesunden

Parodont ist eine ästhetische Planung und Dokumentation über Indikation und vorgesehene Maßnahmen zu empfeh-

len (Abb. 7). Magne und Belsler<sup>4</sup> haben hierzu Empfehlungen für die ideale Ausrichtung der Zahnachsen und des Gingivaverlaufes formuliert. Diese Beschreibung des idealen Zustandes kann jedoch nur als Anhalt bewertet werden, da diese Voraussetzungen im individuellen Gebiss oft nicht gegeben sind, nur mit einem unverhältnismäßigen Aufwand erreichbar sind. Bei speziellen Fragestellungen ist die Befundung entsprechend zu erweitern, zum Beispiel bei Oberkieferfrontzahnrestaurationen, nämlich um einen mukogingivalen Befund mit Erfassung des Gingivaverlaufes, Rezessionen, Situation der Papillen oder Gingivamorphologie. Bei entsprechender Indikation sind mukogingivale chirurgische Eingriffe vor Beginn der prothetischen Maßnahmen durchzuführen. In der Häufigkeit treten besonders oft Maßnahmen zur Rezessionsdeckung, teilweise mit Bindegewebstransplantaten auf (Abb. 8a und b).

### Zusammenfassung

Eine orientierende Parodontaldiagnostik steht am Anfang jeder zahnärztlicher Rehabilitation. Ein weiterführender mukogingivaler Befund sollte vor ästhetisch anspruchsvollen Behandlungen durchgeführt werden. Entzündungen der Gingiva und parodontale Erkrankungen sind präprothetisch zur Ausheilung zu bringen. Präprothetisch ist auch zu überprüfen, ob parodontalchirurgische Maßnahmen für eine bessere Langzeitprognose indiziert sind. Kronenverlängerungen sind zur Wiederherstellung der biologischen Breite und zur Schaffung ausreichender Retention bei Bedarf als unkomplizierte chirurgische Maßnahmen durchzuführen. Zur Verbesserung der Ästhetik können weitere mukogingivale chirurgische Methoden zur Anwendung kommen. Zur Sicherung des Langzeiterfolges ist eine angemessene Erhaltungstherapie in der Praxis zu etablieren. **PM**

**ZWP online**  
Eine Literaturliste steht ab sofort unter [www.zwp-online.info/fachgebiete/parodontologie](http://www.zwp-online.info/fachgebiete/parodontologie) zum Download bereit.

### PN Adresse



Dr. Sigmar Schnutenhaus  
Master of Science Implantologie  
Master of Science Parodontologie  
Breiter Wasmen 10  
78247 Hilzingen  
Tel.: 0 77 31/18 27 55  
E-Mail: [info@schnutenhaus.de](mailto:info@schnutenhaus.de)  
[www.schnutenhaus.de](http://www.schnutenhaus.de)

ANZEIGE



## Perfect Smile

Das Konzept für die perfekte Frontzahnästhetik

mit Dr. Jürgen Wahlmann/Edeweck



### Veneers von konventionell bis No Prep – Step-by-Step.

#### Ein praktischer Demonstrations- und Arbeitskurs an Modellen

Weiß und idealtypisch wünschen sich mehr und mehr Patienten ihre Zähne. Vorbei die Zeit, in der es State of the Art war, künstliche Zähne so „natürlich“ wie nur irgend möglich zu gestalten. Das, was Mitte der Neunzigerjahre noch als typisch amerikanisch galt, hat inzwischen auch in unseren Breiten Einzug gehalten – der Wunsch nach den strahlend weißen und idealtypisch geformten Zähnen. Neben den Patienten, die sich die Optik ihrer Zähne im Zuge ohnehin notwendiger restaurativer, prothetischer und/oder implantologischer Behandlungen verbessern lassen, kommen immer mehr auch jene, die sich wünschen, dass ihre „gesunden“ Zähne durch kieferorthopädische Maßnahmen, Bleaching, Veneers oder ästhetische Front- und Seitenzahnrestaurationen noch perfekter aussehen.

**Kursbeschreibung**

**Demonstration aller Schritte von A bis Z am Beispiel eines Patientenfalles (Fotos)**

- A Erstberatung, Modelle, Fotos (AACD Views)
- B Perfect Smile Prinzipien
- C Fallplanung (KFO-Vorbehandlung, No Prep oder konventionell)
- D Wax-up, Präparationswax, Mock-up-Schablone
- E Präparationsablauf (Arch Bow, Deep Cut, Mock-up, Präparationsformen)
- F Laser Contouring der Gingiva
- G Evaluierung der Präparation
- H Abdrucknahme
- I Provisorium
- J Einprobe
- K Zementieren
- L Endergebnisse
- M No Prep Veneers (Lumineers) als minimalinvasive Alternative

**Praktischer Workshop, jeder Teilnehmer vollzieht am Modell den in Teil 1 vorgestellten Patientenfall nach**

- A Herstellung der Silikonwäpfe für Präparation und Mock-up/Provisorium
- B Präparation von bis zu 10 Veneers (15 bis 25) am Modell
- C Evaluierung der Präparation
- D Laserübung am Schweinekiefer

Und im Gegensatz zu früher will man auch, dass das in die Zähne investierte Geld im Ergebnis vom sozialen Umfeld wahrgenommen wird. Medial tagtäglich propagiert, sind schöne Zähne heute längst zum Statussymbol geworden. Um den Selbstzähler, der eine vor allem kosmetisch motivierte Behandlung wünscht, zufriedenstellen zu können, bedarf es minimalinvasiver Verfahren und absoluter High-End-Zahnmedizin. Der nachstehend kombinierte Theorie- und Arbeitskurs vermittelt Ihnen alle wesentlichen Kenntnisse in der Veneertechnik und wird Sie in die Lage versetzen, den Wünschen Ihrer Patienten nach einem strahlenden Lächeln noch besser entsprechen zu können.

**Termine 2010**

18. Juni 2010	Lindau	13.00 – 19.00 Uhr
11. September 2010	Leipzig	09.00 – 15.00 Uhr
17. September 2010	Konstanz	13.00 – 19.00 Uhr
02. Oktober 2010	Berlin	09.00 – 15.00 Uhr
09. Oktober 2010	München	09.00 – 15.00 Uhr
27. November 2010	Hamburg	09.00 – 15.00 Uhr

**Organisatorisches**  
Kursgebühr: 445,- € zzgl. MwSt.  
(In der Gebühr sind Materialien und Modelle enthalten.)

*Mitglieder der DGKZ erhalten 45,- € Rabatt auf die Kursgebühr.*  
Tagungspauschale: 45,- € zzgl. MwSt. (Verpflegung und Tagungsgetränke)

**Veranstalter**  
OEMUS MEDIA AG, Holbeinstr. 29, 04229 Leipzig  
Tel.: 03 41/4 84 74-3 08, Fax: 03 41/4 84 74-2 90  
E-Mail: [event@oemus-media.de](mailto:event@oemus-media.de), [www.oemus.com](http://www.oemus.com)

**Hinweis:** Nähere Informationen zum Programm, den Allgemeinen Geschäftsbedingungen und Veranstaltungsorten finden Sie unter [www.oemus.com](http://www.oemus.com)

---

Anmeldeformular per Fax an  
**03 41/4 84 74-2 90**  
oder per Post an

**OEMUS MEDIA AG**  
Holbeinstr. 29  
04229 Leipzig

PN 3/10

Für den Kurs Perfect Smile – Das Konzept für die perfekte Frontzahnästhetik 2010

18. Juni 2010 Lindau     17. September 2010 Konstanz     09. Oktober 2010 München  
 11. September 2010 Leipzig     02. Oktober 2010 Berlin     27. November 2010 Hamburg

melde ich folgende Personen verbindlich an: (Zutreffendes bitte ausfüllen bzw. ankreuzen)

	<input type="checkbox"/> ja <input type="checkbox"/> nein		<input type="checkbox"/> ja <input type="checkbox"/> nein
Name/Vorname	DGKZ-Mitglied	Name/Vorname	DGKZ-Mitglied

Praxisstempel

E-Mail:

Die Allgemeinen Geschäftsbedingungen der OEMUS MEDIA AG erkenne ich an. Falls Sie über eine E-Mail-Adresse verfügen, so tragen Sie diese bitte links in den Kästen ein.

Datum/Unterschrift